

SVEUČILIŠTE U RIJECI
MEDICINSKI FAKULTET

Damir Karlović

**ULOGA INTERSFINKTERIČNE IMPLANTACIJE
AUTOLOGNOG KOŽNOG PRESATKA U LIJEČENJU
KOMPLEKSNIH ANALNIH FISTULA**

Doktorski rad

Rijeka, 2026.

SVEUČILIŠTE U RIJECI

MEDICINSKI FAKULTET

Damir Karlović

**ULOGA INTERSFINKTERIČNE IMPLANTACIJE
AUTOLOGNOG KOŽNOG PRESATKA U LIJEČENJU
KOMPLEKSNIH ANALNIH FISTULA**

Doktorski rad

Mentor: izv. prof. dr. sc. Dora Fučkar Čupić, dr. med.

Komentor: prof. dr. sc. Marko Zelić, dr. med.

Rijeka, 2026.

UNIVERSITY OF RIJEKA
FACULTY OF MEDICINE

Damir Karlović

**THE ROLE OF INTERSPHINCTERIC IMPLANTATION OF AN
AUTOLOGOUS SKIN GRAFT IN THE TREATMENT OF
COMPLEX ANAL FISTULAS**

Doctoral thesis

Mentor: prof. Dora Fučkar Čupić, MD, PhD

Co-mentor: prof. Marko Zelić, MD, PhD

Rijeka, 2026

Mentor rada: izv. prof. dr. sc. Dora Fučkar Čupić, dr. med.

Komentor rada: prof. dr. sc. Marko Zelić, dr. med.

Doktorski rad obranjen je dana _____ u/na _____
_____, pred povjerenstvom u sastavu:

1. _____ (titula, ime i prezime)

2. _____ (titula, ime i prezime)

3. _____ (titula, ime i prezime)

4. _____ (titula, ime i prezime)

5. _____ (titula, ime i prezime)

Rad ima _____ listova.

UDK: _____ (UDK broj dodjeljuje Knjižnica Medicinskog fakulteta u Rijeci)

PREDGOVOR

Istraživanje opisano u ovoj doktorskoj disertaciji provedeno je na Zavodu za digestivnu kirurgiju, Klinici za kirurgiju, Kliničkog bolničkog centra Rijeka.

Cilj istraživanja bio je opisati i evaluirati dosad neopisanu, sfinkter poštednu tehniku za liječenje kompleksnih transfinkteričnih analnih fistula. Tehniku je autor ovog doktorskog rada osmislio i po prvi put primijenio u kirurškoj praksi Klinike za kirurgiju KBC-a Rijeka. Osim očuvanja analnog sfinkternog kompleksa, glavna karakteristika ove metode jest korištenje autolognog kožnog presatka implantiranog u intersfinkterični prostor.

Iako ne postoji jedna standardizirana kirurška tehnika za liječenje kompleksnih analnih fistula, primjenom ove nove metode dokazana je sigurnost primjene iste u praksi. Inicijalni rezultati pokazali su potencijalnu prednost ove tehnike naspram nekih drugih sfinkter poštednih tehnika, iako treba naglasiti da će biti potrebno provesti randomizirane multicentrične studije na većem broju ispitanika. Ova tehnika također je pokazala i bolje inicijalne rezultate u vidu ubrzanja vremena postoperativnog zacjeljenja, posljedično stabilizaciji intersfinkteričnog prostora zbog implantacije autolognog kožnog presatka.

Ova disertacija nastoji doprinijeti boljem razumijevanju novih, minimalno invazivnih kirurških pristupa u liječenju kompleksnih analnih fistula te pružiti temelje za daljnja znanstvena istraživanja. To se odnosi ne samo na liječenje analnih fistula, već i na druge grane medicine, posebno u kontekstu moguće pozitivne uloge korištenja autolognog tkiva pri liječenju različitih bolesti.

ZAHVALE

Na početku, zahvaljujem se svojim mentorima izv. prof. dr. sc. Dori Fučkar Čupić i prof. dr. sc. Marku Zeliću na potpori, savjetovanju i poticanju za izradu ovog doktorata osobito u trenucima kad sam imao dojam da je kraj jako daleko.

Želio bih se zahvaliti osobi kojoj idu posebne zahvale na poticanju i ohrabivanju na početku mog znanstvenog rasta, osobi koja me je ujedno i potaknula da uopće upišem doktorsku školu prof. dr. sc. Elviri Mustać.

Veliko hvala svim svojim kolegama, cijelom medicinskom osoblju Klinike na kojoj radim, na potpori, razumijevanju te pomoći u onim nekim trenucima kad je bilo najteže. Ne bih nikoga posebno izdvajao jer jednostavno veliko hvala svima.

Veliku zahvalu upućujem svim mojim pacijentima koji su, nesebično i dragovoljno, pristali sudjelovati u ovom radu.

Iskreno hvala mojim roditeljima koji su me postavili na noge i dali temelje da postanem čovjekom i osobom kakva danas jesam.

I na kraju, najveće hvala mom životnom osloncu, potpori, svemu, osobi na koju se uvijek mogu osloniti kad mi je najteže, mojoj boljoj polovici, supruzi Margareti. I naravno zahvaljujem se svojim curkama, kćerkama Luciji i Mariti što ste mi uvijek bile dodatan motiv za dalje, vjetar u leđa. Bez vas tri ovo sve ne bi imalo smisla.

SAŽETAK

Cilj istraživanja: Analna fistula predstavlja spoj između analnog kanala i perianalne kože. Najčešće je posljedica infekcije analne žlijezde (kriptoglandularna etiologija). Liječenje je kompleksno jer ne postoji jedna standardizirana kirurška tehnika. Neadekvatno liječenje može rezultirati razvojem postoperativne fekalne inkontinencije kao i visoke stope postoperativnog necjeljenja i recidiva. Cilj istraživanja bio je utvrditi može li implantacija autolognog kožnog presatka u intersfinkterični prostor povećati stopu cijeljenja, smanjiti postotak recidiva i ubrzati vrijeme cijeljenja nakon zahvata.

Ispitanici i metode: Istraživanje je retrospektivnog karaktera i uključilo je 40 ispitanika operiranih ovom tehnikom. Za provedbu istraživanja korišteni su medicinski podatci pohranjeni u arhivi Zavoda za digestivnu kirurgiju, Klinike za kirurgiju, Kliničkog bolničkog centra Rijeka te podatci iz IBIS-a (informatičkog bolničkog sustava). Uključeni su ispitanici koji su operirani u periodu od 01.09.2021. - 01.01.2023. s periodom praćenja od 18 mjeseci od učinjenog zahvata.

Rezultati: Primarno kliničko cijeljenje postignuto je kod 35 ispitanika (87,5%) unutar medijana od 4 tjedna nakon operacije (raspon 3–6 tjedana). Pet ispitanika kod kojih inicijalno nije došlo do cijeljenja pokazalo je tijekom praćenja konverziju iz transfinkterične u intersfinkteričnu (jednostavniju) fistulu. Navedeni ispitanici naknadno su liječeni fistulotomijom bez komplikacija i bez razvoja nekog od oblika fekalne inkontinencije. Tijekom 18-mjesečnog postoperativnog praćenja nije zabilježen recidiv fistule. Nijedan ispitanik nije imao pogoršanje fekalne kontinencije, niti su zabilježene ozbiljne postoperativne komplikacije.

Zaključak: Tehnika implantacije autolognog kožnog presatka u intersfinkterični prostor pri liječenju analne fistule (od engl. *Autologous Skin Graft Intersphincteric Implantation in anal Fistula Treatment – ASGIIFT*) pokazala se kao sigurna i učinkovita nova kirurška tehnika za liječenje kompleksnih transfinkteričnih analnih fistula, s obećavajućim početnim rezultatima. Potrebna su daljnja prospektivna komparativna istraživanja kako bi se potvrdila njezina učinkovitost i valjanost ovih početnih rezultata.

Ključne riječi: Analna fistula; Autologni presadak; Fekalna inkontinencija; Implantacija.

SUMMARY

Objectives: Anal fistula is an abnormal connection between the anal canal and the perianal skin, most commonly resulting from infection of the anal gland (cryptoglandular etiology). Treatment is challenging due to the lack of a standardized surgical technique. Inadequate management may lead to postoperative fecal incontinence as well as high rates of non-healing and recurrence. The aim of this study was to determine whether implantation of an autologous skin graft into the intersphincteric space could increase healing rates, reduce recurrence, and shorten healing time after surgery.

Patients and Methods: This retrospective study included 40 patients treated with the described technique. Data were collected from the archives of the Department of Digestive Surgery, Clinic of Surgery, Clinical Hospital Center Rijeka, and from IBIS (the hospital information system). Patients were operated on between 01.09.2021 and 01.01.2023, with an 18-month follow-up period.

Results: Primary clinical healing was achieved in 35 patients (87.5%) within a median of 4 weeks postoperatively (range, 3–6 weeks). Five patients who initially did not achieve healing showed conversion from transsphincteric to intersphincteric (simpler) fistula during follow-up and were subsequently treated with fistulotomy without complications or development of fecal incontinence. No fistula recurrence was observed during the 18-month follow-up. No patient experienced deterioration of fecal continence, and no serious postoperative complications were recorded.

Conclusion: Implantation of an autologous skin graft into the intersphincteric space (Autologous Skin Graft Intersphincteric Implantation in Anal Fistula Treatment – ASGIIFT) appears to be a safe and effective novel surgical technique for the treatment of complex transsphincteric anal fistulas, with promising initial results. Further prospective comparative studies are required to confirm its efficacy and validate these initial findings.

Key words: Anal fistula; Autologous graft; Fecal incontinence; Implantation.

SADRŽAJ

1. UVOD I PREGLED PODRUČJA ISTRAŽIVANJA.....	1
1.1. Analni kanal.....	1
1.1.1. Anatomija analnog kanala	1
1.1.2. Embriologija analnog kanala	2
1.1.3. Histološke karakteristike analnog kanala	3
1.2. Fiziologija analnog kanala	3
1.2.1. Akt defekacije.....	3
1.3. Fekalna inkontinencija.....	6
1.3.1. Definicija, tipovi i etiologija fekalne inkontinencije	6
1.3.2. Bodovno vrednovanje stupnja fekalne inkontinencije.....	8
1.3.3. Utjecaj fekalne inkontinencije na životnu kvalitetu te liječenje iste	10
1.4. Analna fistula.....	10
1.4.1. Definicija, incidencija i etiologija analne fistule	11
1.4.2. Molekularna analiza i imunološki odgovor u analnoj fistuli	13
1.4.3. Moguća uloga mikrobioma pri cijeljenju analne fistule	14
1.4.4. Klasifikacije analne fistule	15
1.4.5. Dijagnostika analne fistule.....	17
1.5. Liječenje analne fistule	20
1.5.1. Ciljevi, izazovi i rizici pri liječenju analne fistule	20
1.5.2. Medikamentozno liječenje analne fistule	21
1.5.3. Tradicionalne kirurške tehnike pri liječenju analne fistule.....	22
1.5.4. Sfinkter-poštedne tehnike pri liječenju analne fistule.....	23
1.5.5. Prednosti i ograničenja postojećih kirurških tehnika.....	25
1.6. Gargova hipoteza pri liječenju analnih fistula	26
1.7. Kriptoglandularna teorija i uloga intersfinkteričnog prostora pri liječenju analne fistule	28
1.8. Upotreba autolognog tkiva pri liječenju analne fistule.....	29
1.9. Upotreba kože u plastičnoj kirurgiji kao regenerativnog tkiva	31
1.9.1. Biološke karakteristike kože	31
1.9.2. Regenerativni potencijal kože	32
1.10. Ideja za razvoj nove kirurške tehnike za liječenje analne fistule.....	33
2. CILJ ISTRAŽIVANJA.....	35
3. ISPITANICI, MATERIJALI I METODE	36

3.1.	Ispitanici	36
3.2.	Uključni i isključni kriteriji	36
3.3.	Etički aspekti istraživanja	37
3.4.	Metode, priprema bolesnika za operativni zahvat, opis ASGIIFT kirurške tehnike.....	38
3.4.1.	Priprema bolesnika za operativni zahvat.....	40
3.4.2.	Opis ASGIIFT kirurške tehnike	40
3.4.3.	Postoperativna njega i preporuke.....	44
3.5.	Klinički ishodi bolesnika i praćenje	44
3.6.	Statistička obrada podataka	45
4.	REZULTATI	47
4.1.	Kliničke značajke bolesnika.....	47
4.1.1.	Demografske značajke bolesnika.....	47
4.1.2.	Ostali čimbenici koji su mogli utjecati na ishod operacije	48
4.2.	Rezultati primarnog cijeljenja nakon ASGIIFT procedure	49
4.3.	Sekundarni ishodi nakon ASGIIFT procedure	51
4.4.	Utjecaj ASGIIFT procedure na postoperativnu kontinenciju i druge postoperativne komplikacije	52
4.5.	Usporedba ASGIIFT procedure s drugim sličnim kirurškim tehnikama.....	53
5.	RASPRAVA	54
6.	ZAKLJUČCI	64
7.	LITERATURA.....	64
	ILUSTRACIJE.....	78
	Popis slika	78
	Popis tablica	79
	POPIS POKRATA.....	81
	ŽIVOTOPIS	84

1. UVOD I PREGLED PODRUČJA ISTRAŽIVANJA

1.1. Analni kanal

Analni kanal završni je dio probavnog sustava koji ima ključnu ulogu kako u anatomskom tako i u funkcionalnom dijelu kontinencijskog mehanizma. Njegova složena anatomska organizacija, dvostruko embriološko podrijetlo i izražena histološka heterogenost imaju izravan klinički značaj u nastanku anorektalnih bolesti pa tako i analnih fistula. Liječenje benignih bolesti analne regije, a osobito analnih fistula kirurški je izazovno zbog potrebe razumijevanja ranije navedenih obilježja, ali i mogućeg razvoja postoperativnih komplikacija od kojih je najozbiljniji i najgori neki oblik fekalne inkontinencije [1-3].

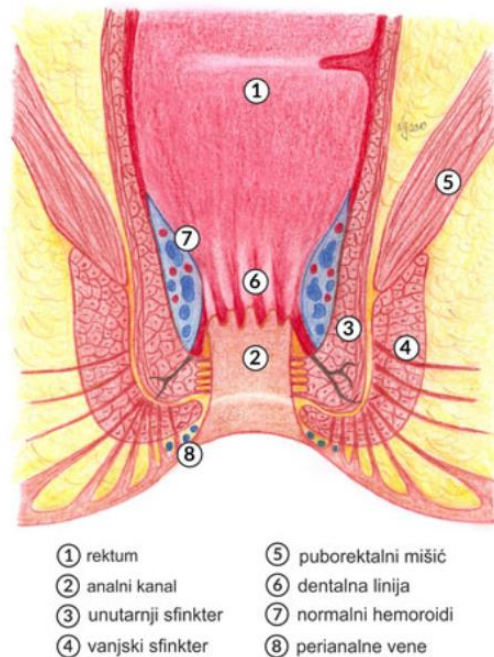
1.1.1. Anatomija analnog kanala

Raspon duljine analnog kanala je od 3-5 cm. Radi se o tubularnoj strukturi koja se proteže od anorektalnog spoja do samog analnog otvora. Analni kanal je smješten unutar analnog trokuta perineuma, a okružen je analnim sfinkternim kompleksom koji je odgovoran za finu regulaciju kontinencije.

Unutarnji analni sfinkter predstavlja zadebljanje cirkularnog sloja glatke mišićne muskulature rektuma te je autonomno inerviran, stoga ne podliježe voljnoj kontrakciji, dok je vanjski analni sfinkter, kao i puborektalni mišić građen od poprečno-prugaste muskulature te je pod voljnom kontrakcijom. Sinergija vanjskog sfinktera i puborektalnog mišića ključna je za održavanje anorektalnog kuta i kontinencije.

Prostor između unutarnjeg i vanjskog analnog sfinktera naziva se intersfinkterični prostor u kojemu se ujedno nalaze analne žlijezde koje se dreniraju u području nazubljene linije na analnoj sluznici gdje se spaja sam epitel rektuma i analnog kanala. Upravo u ovom prostoru dolazi do infekcije analnih žlijezda. U slučaju upale analnih žlijezda dolazi do posljedičnog razvoja apscesa. Intersfinkterični prostor stoga je

središnja meta u liječenju analnih fistula primjenom suvremenih sfinkter-poštednih kirurških tehnika (Slika 1).



Slika 1. Anatomija analnog kanala (prilagođeno iz [4]).

1.1.2. Embriologija analnog kanala

Analni kanal embriološki nastaje iz dviju različitih struktura. Donji se dio razvija iz ektodermalne analne jame (proktodeum), dok gornji dio potječe iz endoderma stražnjeg crijeva. Njihovu međusobnu granicu čini nazubljena linija (latin. *linea dentata*, odnosno pektinatna linija). Ista ima značajne anatomske, limfovaskularne te neurološke implikacije. Upravo ova embriološka razlika objašnjava razlike u vidu osjetne inervacije, epitelne građe te sklonosti patološkim procesima u pojedinim dijelovima analnog kanala. Same analne žlijezde nalaze se u intersfinkteričnom prostoru, ima ih 6-8, dreniraju se u području linee dentate te imaju ključnu ulogu u kriptoglandularnoj teoriji nastanka analnih fistula [1,3,5,6].

1.1.3. Histološke karakteristike analnog kanala

Histološka građa analnog kanala odražava njegovu embriološku i funkcionalnu složenost. Gornji (oralni) dio čini jednostruki cilindrični epitel sličan rektalnoj sluznici. U području prijelazne zone oko linee dentate epitel prelazi u višeslojni pločasti epitel bez rožnatog sloja, dok je distalni dio prekriven keratiniziranim višeslojnim pločastim epitelom nalik koži.

U submukози analnog kanala nalaze se analne žlijezde čije tijelo se nastavlja prema intersfinkteričnom prostoru prolazeći kroz unutarnji analni sfinkter. Same žlijezde se otvaraju u analne kripte (sinuse Morgagni) te u slučaju infekcije i začepjenja izvodnih kanala ovih žlijezda dolazi do nastanka apscesa odnosno kasnijeg eventualnog razvoja analnih fistula (u ovom slučaju govorimo o kriptoglandularnoj etiologiji). Njihov histološki položaj u neposrednoj blizini intersfinkteričnog prostora u koga se djelom šire objašnjava tipične smjerove širenja fistuloznih kanala [7,8].

1.2. Fiziologija analnog kanala

Fiziologija analnog kanala je složena i multifaktorijalna, te se temelji na preciznoj interakciji mišićnih struktura (analnih sfinktera), neuralnoj regulaciji i osjetnoj percepciji. Sve to omogućuje održavanje uredne fekalne kontinencije te kontrolirani akt defekacije. Očuvanje ovih mehanizama od presudne je važnosti pri kirurškom liječenju anorektalnih bolesti, osobito analnih fistula, s obzirom na rizik trajnog poremećaja kontinencije u slučaju neadekvatnog kirurškog liječenja [2,9].

1.2.1. Akt defekacije

Akt defekacije predstavlja složen refleksno-voljni proces u kojem sudjeluju rektum, analni kanal, sfinkterni aparat i mišići zdjeličnog dna. Osnovna zadaća anorektuma je omogućavanje normalnog akta pražnjenja stolice u socijalno prihvatljivim uvjetima. Kako je i ranije spomenuto ta zadaća je kompleksna te obuhvaća otkrivanje osjećaja za stolicom, odnosno same potrebe defekacije (detekcija), potom

razlikovanje sadržaja rektuma odnosno konzistencije stolice (diskriminacija), odgađanje defekacije odnosno zadržavanje stolice (retencija) te kontrolirana eliminacija stolice (defekacija).

Fiziološki, defekacija započinje punjenjem rektuma i rastezanjem njegove stijenke, što dovodi do aktivacije intramuralnih mehanoreceptora i izaziva refleksnu relaksaciju unutarnjeg analnog sfinktera, poznatu kao rektoanalni inhibicijski refleks. Sam refleks omogućuje prepoznavanje rektalnog sadržaja, pri čemu osjetni receptori analnog kanala razlikuju plin, tekući i čvrsti sadržaj. Ukoliko su postignuti socijalno prihvatljivi uvjeti za obavljanje defekacije, dolazi do voljne relaksacije vanjskog analnog sfinktera i puborektalnog mišića, uz istodobnu kontrakciju abdominalne muskulature i porast intraabdominalnog tlaka. Suprotno tome, odgađanje defekacije postiže se voljnom kontrakcijom vanjskog analnog sfinktera i mišića zdjeličnog dna, uz adaptaciju rektuma na povećani volumen sadržaja [9,10].

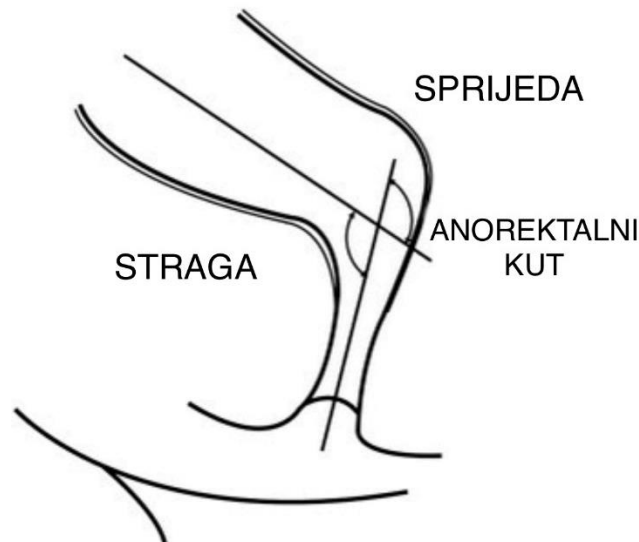
Kirurški zahvati u području analnog kanala, osobito oni koji zahvaćaju sfinkterne strukture ili intersfinkterični prostor, mogu narušiti koordinaciju ovih mehanizama te rezultirati poremećajem defekacije ili razvojem fekalne inkontinencije. Stoga je očuvanje fizioloških refleksa defekacije jedan od temeljnih ciljeva suvremenih sfinkter-poštednih kirurških tehnika pri liječenju analnih fistula.

1.2.2. Uloga analnih sfinktera pri održavanju uredne kontinencije

Analna kontinencija održava se zajedničkim djelovanjem unutarnjeg i vanjskog analnog sfinktera, puborektalnog mišića, rektalne koordiniranosti sa samim anusom i osjetne funkcije analnog kanala. Unutarnji analni sfinkter odgovoran je za približno 55–70% bazalnog analnog tlaka u mirovanju te predstavlja glavni pasivni mehanizam kontinencije. Njegova funkcija je pod autonomnom kontrolom i ključna za sprječavanje nevoljnog istjecanja plinova i tekućeg sadržaja.

Vanjski analni sfinkter, sastavljen od poprečno-prugaste muskulature, omogućuje voljnu kontrolu kontinencije i brzu adaptaciju na nagle poraste intraabdominalnog tlaka, poput kašlja, kihanja ili fizičkog napora. Funkcionalna povezanost vanjskog analnog sfinktera s puborektalnim mišićem omogućuje održavanje anorektalnog kuta, koji

dodatno doprinosi kontinenciji. Sam puborektalni mišić i unutarnja komponenta vanjskog analnog sfinktera je pod našom voljom te povlači rektum prema naprijed tvoreći kut od 90° djelujući poput ventila dok povlači rektum i sprječava nevoljno pražnjenje (nevoljnu defekaciju) (slika2) [2,9,10].



Slika 2. Prikaz anorektalnog kuta (Prilagođeno iz [11]).

Disfunkcionalnost posljedično neuralnoj etiologiji ili oštećenje bilo kojeg dijela sfinkternog aparata, osobito vanjskog analnog sfinktera, značajno povećava rizik razvoja fekalne inkontinencije, što je često izraženo kod bolesnika s prethodnim anorektalnim operacijama ili višestrukim kirurškim zahvatima. Tradicionalne kirurške metode liječenja analnih fistula često su uključivale presijecanje dijelova sfinkternog kompleksa, što je rezultiralo varijabilnim, ali nerijetko trajnim poremećajem kontinencije [12,13].

Razvoj suvremenih sfinkter-poštednih kirurških tehnika temelji se na detaljnom poznavanju fiziologije analnih sfinktera s ciljem postizanja trajnog cijeljenja fistule uz maksimalno očuvanje kontinencijske funkcije analnog kanala [14,15].

1.3. Fekalna inkontinencija

Glavna funkcija rektuma i analnog kanala je održavanje fekalne kontinencije i omogućavanje defekacije u prikladno vrijeme i na prikladnom mjestu. Kada osoba ima nenamjerno bježanje stolice i ne može kontrolirati pražnjenje crijeva u socijalno prihvatljivim situacijama, govorimo o fekalnoj inkontinenciji (FI). Različiti uzroci, uključujući neurološke poremećaje, bolesti probavnog sustava pa tako i bolesti rektuma i samog anusa te disfunkcija zdjeličnog dna, mogu dovesti do FI.

1.3.1. Definicija, tipovi i etiologija fekalne inkontinencije

Fekalna inkontinencija (FI) je stanje koje se definira kao nemogućnost kontrole defekacije, odnosno voljne kontrole ispuštanja plinova, tekuće ili čvrste stolice. Navedeno stanje značajno narušava bolesnikovu životnu kvalitetu te samu socijalnu funkciju bolesnika. Radi se o kompleksnom poremećaju koji može biti višestruke etiologije, često multifaktorijalan, od kojeg su neki uzroci neurološki, traumatski, upalni, iatrogeni pa i drugi. Osim što narušava kvalitetu života, FI ima važne kliničke implikacije, osobito nakon kirurških zahvata u anorektalnoj regiji [16-19].

Fekalna inkontinencija može se klasificirati na različite načine, ovisno o težini, etiologiji i patofiziologiji. Najčešći način klasifikacije dijeli ovo stanje u četiri tipa prema stupnju kontrole stolice.

Blaga inkontinencija obuhvaća situacije kad osoba ima rijetka, mala nekontrolirana istjecanja bilo proljevaste stolice ili sluzi, koji se često javljaju u situacijama poput kihanja, kašljanja ili smijanja. Blaga inkontinencija često je privremeno stanje i može biti povezana s prolaznim čimbenicima kao što su zatvor, porod ili manja rektalna odnosno analna trauma.

U umjerenoj inkontinenciji osobe doživljavaju češće epizode nenamjernog gubitka stolice, iako još uvijek mogu zadržati određenu kontrolu nad formiranom stolicom. To može uključivati curenje stolice tijekom određenih aktivnosti ili kao odgovor na jak nagon za defekacijom.

Kod osoba s teškom fekalnom inkontinencijom dolazi do potpunog gubitka kontrole, pri čemu nenamjerno ispuštanje stolice nastaje često i bez upozorenja. Ovo često dovodi do socijalne neugode, problema s higijenom i značajnog smanjenja kvalitete života pojedinca.

Potpuna inkontinencija je najekstremniji oblik fekalne inkontinencije, kada osoba doživljava stalno curenje stolice ili potpuno nesposobnost zadržavanja stolice. Potpuna inkontinencija često zahtijeva značajnu medicinsku intervenciju kako bi se održala higijena i udobnost [16].

Neurološki stanja koja mogu biti uzrok fekalnoj inkontinenciji uključuju poremećaje središnjeg, ali i perifernog živčanog sustava, primjerice cerebrovaskularni incidenti, ozljede leđne moždine te periferna neuropatija kao primjerice dijabetička neuropatija.

Traumatski uzroci, osobito porođajne ozljede sfinktera, OASIS (iz engl. *Obstretic Anal Sphincter Injury*), predstavljaju značajan rizik za razvoj inkontinencije. Također, neki drugi postkirurški izazvani poremećaji, uključujući LARS sindrom (eng. *Low Anterior Resection Syndrome*), dodatno naglašavaju ranjivost kontinencijskog aparata [20, 21].

Iatrogena fekalna inkontinencija u proktološkoj kirurgiji često nastaje nakon operativnih zahvata u anorektalnoj regiji. Kirurške procedure nakon kojih se može razviti neki oblik fekalne inkontinencije su hemoroidektomija (uglavnom blaga inkontinencija), lateralna sfinkterotomija za analnu fisuru (blaga do umjerena inkontinencija) te operacije analnih fistula (rizici razvoja od umjerene pa do teške inkontinencije) [12, 13, 22, 23].

Ostali čimbenici koji doprinose razvoju FI uključuju kronične upalne bolesti crijeva, proljev, smanjenu rekto-analnu suradljivost i dobno uvjetovane promjene sfinkternog sustava [16, 18, 19].

Adekvatno razumijevanje etiologije, ali i pristupa liječenju različitih patoloških stanja bilo benigne, bilo maligne etiologije u anorektalnoj regiji je ključno da bi se izbjegao mogući razvoj nekog od oblika postoperativne fekalne inkontinencije.

Osim samog izlječenja bolesti, očuvanje kontinencije stoga je primarni cilj suvremenog kirurškog liječenja analnih fistula.

1.3.2. Bodovno vrednovanje stupnja fekalne inkontinencije

Da bi bodovno vrednovali stupanj fekalne inkontinencije te ga maksimalno približili kliničaru zbog planiranja liječenja, praćenja ishoda terapije i usporedbe različitih kirurških i konzervativnih pristupa s godinama je došlo do razvoja velikog broja kliničkih bodovnih sustava (engl. *score*), koji objektiviziraju učestalost i ozbiljnost simptoma [16].

Jedan od najčešće korištenih sustava je *Wexner ili Cleveland Clinic Florida Incontinence Score*, koji ocjenjuje pet parametara: inkontinenciju za čvrstu stolicu, tekuću stolicu, plinove, upotrebu zaštitnih uložaka te promjene u životnom stilu. Svaka kategorija dobiva ocjenu od 0 do 4, što daje ukupni rezultat u rasponu od 0 (savršena kontinencija) do 20 (potpuna inkontinencija).

Sličan sustav je *Vaizey score (St. Mark's Incontinence Score)*, koji također uzima u obzir tri vrste curenja stolice (čvrsta, tekuća, plinovi) te promjene u svakodnevnom životu. Kod ovog sustava učestalost epizoda ocjenjuje se kvantitativno, dok se potreba za nošenjem uložka, primjena laksativa ili nemogućnost odgode pražnjenja crijeva za 15 minuta bilježi binarno (da/ne). Ukupni rezultat varira od 0 (potpuna kontinencija) do 24 (potpuna inkontinencija).

Dodatne metode za procjenu težine FI uključuju „*Fecal Incontinence Severity Index (FISI)*“, „*Rapid Assessment Fecal Incontinence Score*“ i druge sustave, koji se koriste ovisno o potrebama istraživanja ili kliničke procjene (Tablica 1) [24-28].

Bodovni sustavi omogućuju objektivnu procjenu ishoda liječenja i usporedbu različitih terapijskih pristupa, uključujući konzervativne mjere, rehabilitaciju zdjeličnog dna, farmakološke opcije te kirurške intervencije, poput operacija analnih fistula. Standardizirani sustavi osiguravaju dosljednost u evaluaciji i olakšavaju praćenje funkcionalnog oporavka bolesnika nakon zahvata.

Bodovni sustavi za fekalnu inkontinenciju		
<u>Ime bodovnog sustava</u>	<u>Procijenjeni parametri</u>	<u>Rezultati / zbroj (raspon)</u>
<i>Pescatori incontinence score</i>	Težina i učestalost inkontinencije za plinove, tekuću i čvrstu stolicu	0 (kompletna kontinencija) – 6 (kompletna inkontinencija)
<i>Wexner/Cleveland Clinic Florida Incontinence Score</i>	Učestalost inkontinencije za plinove, čvrstu i tekuću stolicu, kao i promjene u životnom stilu i nošenje zaštitnih uložaka	0 (kompletna kontinencija) – 20 (kompletna inkontinencija)
<i>Fecal Incontinence Severity Index—FISI</i>	Učestalost inkontinencije za plinove, čvrstu i tekuću stolicu te sluz	0 (kompletna kontinencija) – 61 (ozbiljna inkontinencija)
<i>St. Mark's/Vaizey Incontinence Score</i>	Učestalost inkontinencije za plinove, čvrstu i tekuću stolicu, promjene u životnom stilu, potreba za nošenjem tuljca za inkontinenciju ili uloška, nemogućnost odgode defekacije za 15 minuta te primjena lijekova koji uzrokuju zatvor	0 (savršena kontinencija) – 24 (kompletna inkontinencija)
<i>Rapid Assessment Fecal Incontinence Score</i>	Učestalost inkontinencije za plinove, čvrstu i tekuću stolicu, hitnost pražnjenja te socijalni i emocionalni utjecaj	0 (kompletna kontinencija, nema utjecaja) – 18 (ozbiljna inkontinencija, značajan utjecaj)

Tablica 1. Najčešće korišteni upitnici za fekalnu inkontinenciju.

1.3.3. Utjecaj fekalne inkontinencije na životnu kvalitetu te liječenje iste

Fekalna inkontinencija značajno narušava životnu kvalitetu pojedinca koji boluje od iste. Osobe koje pate od ovog stanja često doživljavaju nelagodu, sram i strah od socijalne stigme, što može dovesti do povlačenja iz društvenih aktivnosti i razvoja depresivnih simptoma. Psihološki teret dodatno se pojačava praktičnim izazovima, poput pokušaja upravljanja epizodama inkontinencije te izbjegavanja socijalno neprihvatljivih situacija za inkontinenciju kao što su putovanja ili društveni događaji.

Istraživanja pokazuju da osobe s fekalnom inkontinencijom ostvaruju niže rezultate na mjernim instrumentima kvalitete života, osobito u aspektima vezanim uz fizičko funkcioniranje, emocionalno blagostanje i socijalnu interakciju. Stanje može ometati profesionalni rad, intimne odnose i obiteljski život, dodatno pojačavajući psihološki stres. Zbog stigme povezane s fekalnom inkontinencijom, mnoge osobe ne prijavljuju svoje simptome zdravstvenim djelatnicima, što dovodi do kašnjenja u traženju medicinske pomoći. Takva odgoda može produžiti patnju i spriječiti pravovremenu dijagnostiku i intervenciju [16, 29, 30].

Liječenje fekalne inkontinencije uključuje konzervativne mjere, rehabilitaciju zdjelice, farmakološke opcije te kirurške intervencije. Rezultati liječenja mogu biti ograničeni kod bolesnika s trajnim oštećenjem sfinkternog aparata, zbog čega je potrebno, kad god je to moguće, izbjegavati takve ozljede, osobito pri operacijama benignih patologija anorektalne regije. Prevencija nastanka FI kroz očuvanje kontinencijske funkcije predstavlja ključni cilj suvremene proktološke kirurgije, osobito pri operacijama analnih fistula [14-16, 19, 20, 30-35].

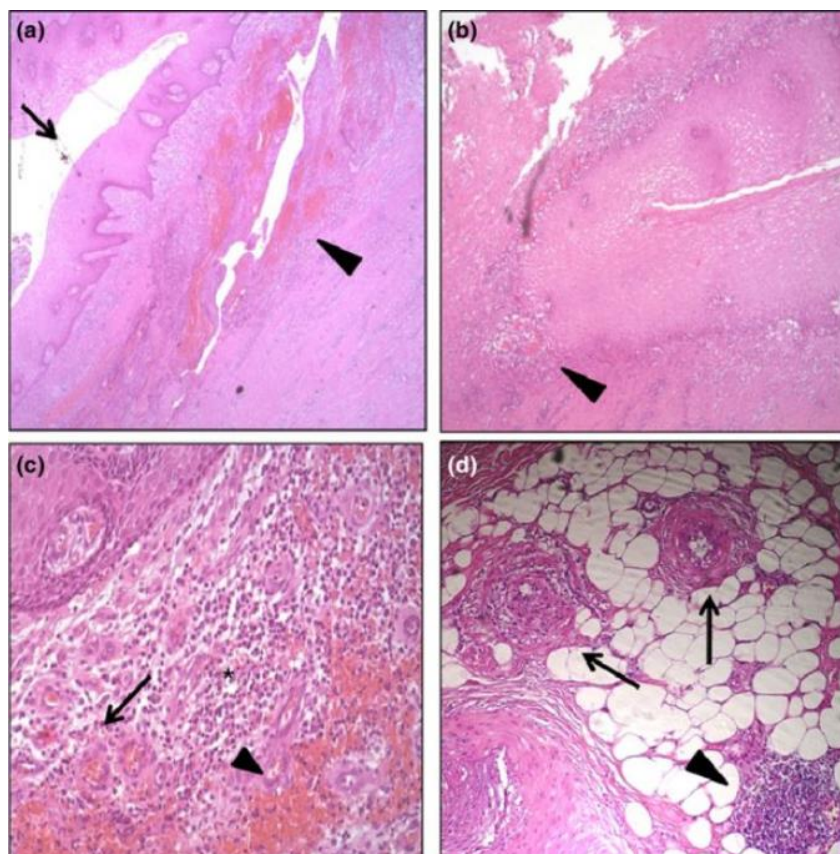
1.4. Analna fistula

Analne fistule i dalje predstavljaju kirurzima velik izazov pri liječenju zbog svoje visoke incidencije, visoke stope recidiva, produljenog vremena cijeljenja te mogućeg razvoja postoperativnih komplikacija od kojih je najozbiljnija neki oblik fekalne inkontinencije. Iako su opisane brojne kirurške metode liječenja, još uvijek ne postoji jedan standardizirani terapijski postupak. Bolesnici koji boluju od ove bolesti imaju

narušenu životnu kvalitetu zbog konstantne nelagode i analne boli, kao i kroničnog iscjetka u području perianalne regije iz fistuloznih kanala. Takav iscjedak u konačnici može izazvati stvaranje perianalnog dermatitisa. Suvremeni pristup liječenju analnih fistula zahtijeva stoga detaljno razumijevanje etiologije, patofiziologije, a osobito anatomskih odnosa fistuloznog kanala naspram samog anusa odnosno analnog sfinkternog kompleksa [14, 15].

1.4.1. Definicija, incidencija i etiologija analne fistule

Analna fistula definira se kao patološka komunikacija između perianalne kože i analnog kanala, ispunjena granulacijskim i fibroznim tkivom koje potiče kroničnu upalu i onemogućuju spontano cijeljenje same fistule (slika 3). Ista najčešće ima nekoliko dijelova, vanjski fistulozni otvor, glavni fistulozni kanal, eventualne sekundarne grane te unutarnji fistulozni otvor. Analna fistula najčešće nastaje kao posljedica neliječenog ili neadekvatno liječenog perianalnog apscesa, u sklopu tzv. kriptoglandularne etiologije, gdje infekcija analne žlijezde dovodi do stvaranja apscesa i posljedičnog stvaranja fistuloznog kanala. Smatra se da oko 30–50 % perianalnih apscesa tijekom vremena evoluiraju u analnu fistulu. Znači, većina analnih fistula je kriptoglandularne etiologije, no mogu biti povezane i s drugim stanjima kao što su upalne bolesti crijeva (Crohnova bolest), maligne bolesti anorektalne regije, mogu biti posljedica traume, povezane sa zdjeličnom sepsom ili divertikulitisom. Incidencija bolesti iznosi približno 10 slučajeva na 100.000 stanovnika, uz omjer 2:1 muškarci i žene [14, 36, 37].



Slika 3. Histološki presjeci kriptoglandularne analne fistule koji prikazuju morfološke značajke. (a) Fistulozni kanal obložen pločastim epitelom (strelice); (b) kronična upala i vaskularno granulacijsko tkivo (vrh strelice); (c) infiltrat mononuklearnih stanica (*), područja novonastalih krvnih žila (strelica) i hemoragijska područja (vrh strelice); (d) akutni mikroapscesi koji infiltriraju masno tkivo (strelice) te nakupina limfocita koja infiltrira masno tkivo (vrh strelice). (Prilagođeno iz [42]).

Kako bi se bolje razumjela složenost analnih fistula, potrebno je najprije razmotriti postojeće hipoteze o njihovoj patogenezi. Najraširenija je, ranije spomenuta kriptoglandularna hipoteza, prema kojoj su inficirane ili upaljene analne žlijezde uzrok nastanka perianalnog apscesa i posljedično analne fistule [38]. Do toga može doći uslijed uzlazne upale koja potječe iz analnog kanala ili zbog opstrukcije izvodnih kanala analnih žlijezda.

Tijekom gotovo zadnjih 100 godina provedena su brojna istraživanja s ciljem razjašnjavanja odnosa između analnih žlijezda i analnih fistula. Dok su pojedini autori pronašli povezanost između tih struktura i nastanka fistula, drugi nisu uspjeli dokazati postojanje analnih žlijezda ili su ih opisali kao izrazito varijabilne anatomske strukture. Unatoč tome, kriptoglandularna teorija ostaje dominantno prihvaćena u suvremenoj kolorektalnoj kirurgiji, a analne žlijezde i dalje se smatraju najvjerojatnijim etiološkim

čimbenikom. Ipak, točna etiologija analnih fistula često ostaje nepoznata, dok se kronični upalni proces smatra ključnim u njihovu nastanku [6].

S anatomskeg stajališta, Parks je analnu fistulu opisao kao kroničnu manifestaciju analnog apscesa, koji predstavlja akutnu fazu bolesti. Fistula nastaje kao posljedica mediolateralnog širenja infekcije, koje može dovesti do perforacije sfinkterskog kompleksa i širenja prema perianalnoj koži, čime se formira fistulozni kanal [39].

U novije vrijeme P. Garg je pokazao da intersfinkterični prostor ima ključnu ulogu u patogenezi analnih fistula, navodeći da gotovo sve kompleksne fistule imaju određeni stupanj intersfinkterične zahvaćenosti te da se fistula unutar zatvorenog intersfinkteričnog prostora ponaša poput apscesa i mora se liječiti sukladno tome adekvatnom drenažom istog [14, 40, 41].

1.4.2. Molekularna analiza i imunološki odgovor u analnoj fistuli

S obzirom na visoku stopu recidiva i postoperativnog nezacjeljivanja nakon operacije analnih fistula, osobito kod zahvata izvedenih sfinkter-poštednim tehnikama, neki su istraživači pokušali povezati ove ishode s mogućim različitim upalnim odgovorom unutar same analne fistule. Molekularne analize analnih fistula su još uvijek oskudne.

Jedno istraživanje provedeno od strane van Onkelena i suradnika pokazalo je obilnu ekspresiju proupalnog citokina interleukin-1 beta (IL-1 β) u 93 % kriptoglandularnih analnih fistula, uz povišene razine citokina interleukin-8 (IL-8), interleukin-12 podjedinica p40 (IL-12p40) i *tumor necrosis factor alfa* (TNF- α). Interleukin-1 (IL-1), osobito IL-1 β , predstavlja snažan proinflamatorni citokin koji može biti stimuliran od strane drugih citokina, mikrobioloških produkata, pa čak i autostimulacijom IL-1 β , što može imati ulogu u recidivu ili perzistenciji analne fistule.

Tozer i suradnici pokazali su imunološke razlike između kriptoglandularnih fistula i fistula povezanih s Crohnovom bolešću. Iako su ova otkrića nedvojbeno vrijedna i unapređuju razumijevanje patofiziologije analne fistule, ona nisu značajno promijenila pristup liječenju niti dovele do standardizacije kirurške tehnike [43, 44].

1.4.3. **Moguća uloga mikrobioma pri cijeljenju analne fistule**

U posljednjem desetljeću povećan je znanstveni interes za moguću ulogu mikrobioma u patogenezi, perzistenciji i cijeljenju analnih fistula. Budući da je analna fistula kronično upalno stanje, pretpostavilo se da lokalna bakterijska kolonizacija i poremećaj mikrobiološke ravnoteže mogu imati ulogu u razvoju recidiva i neuspjehu postoperativnog cijeljenja.

Neka istraživanja ukazala su na prisutnost crijevno deriviranih bakterija s izraženom sposobnošću stvaranja biofilma u kroničnim, dugotrajno perzistentnim analnim fistulama. Jaiswal i suradnici pokazali su značajnu prisutnost bakterija s visokim do umjerenim potencijalom stvaranja biofilma u tkivu kroničnih analnih fistula, što bi moglo pridonositi održavanju upalnog procesa i otežanom cijeljenju. Autori su naglasili da biofilm može predstavljati zaštitni mehanizam bakterija, smanjujući učinkovitost imunološkog odgovora i antimikrobne terapije, osobito u dugotrajno necijejećim fistulama [45].

S druge strane, rezultati drugih studija ne podupiru jasnu i konzistentnu ulogu mikrobiote u perzistenciji analnih fistula. Tozer i suradnici primjenom molekularnih i mikroskopskih metoda nisu dokazali značajnu prisutnost bakterija u bliskoj povezanosti s luminalnom površinom fistuloznih kanala, kako kod idiopatskih fistula tako i kod fistula povezanih s Crohnovom bolešću. Njihovi rezultati upućuju na to da analne fistule, uključujući one u sklopu Crohnove bolesti, ne sadrže specifičnu ili dominantnu bakterijsku populaciju koja bi objasnila njihovu perzistenciju, čime se dovodi u pitanje izravna patogenetska uloga mikrobioma [46].

Unatoč ovim suprotnim nalazima, dostupni podaci ukazuju na to da je analna fistula izrazito kompleksna bolest, u čijem nastanku i održavanju sudjeluje više čimbenika, uključujući anatomiju fistuloznog trakta, imunološki odgovor domaćina i kronični upalni proces. Iako nova saznanja o ulozi mikrobioma doprinose boljem razumijevanju patofiziologije analnih fistula, ona zasad nisu dovela do promjene kliničkih smjernica niti standardizacije terapijskog pristupa.

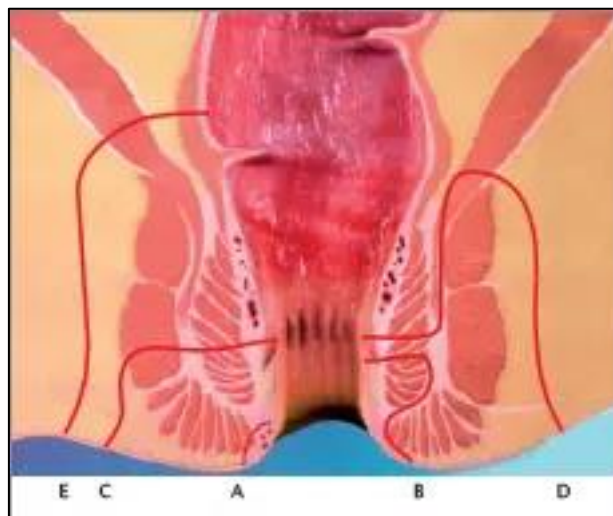
Stoga liječenje analne fistule i dalje zahtijeva individualizirani pristup svakom bolesniku, uzimajući u obzir etiologiju, anatomsku složenost fistule i funkcionalni status kontinencijskog aparata. Uloga mikrobioma ostaje područje aktivnog istraživanja, s

potencijalom za buduće terapijske implikacije, ali bez trenutnog izravnog utjecaja na kliničku praksu.

1.4.4. Klasifikacije analne fistule

Klasifikacija analnih fistula predstavlja temelj za pravilno planiranje liječenja, predviđanje ishoda operacije i smanjenja rizika različitih postoperativnih komplikacija, naročito rizika razvoja nekog oblika postoperativne fekalne inkontinencije. Tijekom povijesti predložene su različite klasifikacije za sistematizaciju analnih fistula, pri čemu je najpoznatija i najšire prihvaćena Parksova klasifikacija [39].

Parks je fistule razvrstao prema odnosu fistuloznog kanala naspram analnog sfinkternog kompleksa, dijeleći ih na intersfinkterične, transfinkterične, suprasfinkterične i ekstrasfinkterične (slika 4) [47].



Slika 4. Parksova klasifikacija A – Superficialna fistula, B – intersfinkterična fistula, C – Transfinkterična fistula, D – Suprasfinkterična fistula, E – Ekstrasfinkterična fistula (Prilagođeno prema [47]).

Parksova anatomsko-klasifikacija bila je korisna za razumijevanje širenja, odnosno odnosa fistuloznog kanala naspram analnog sfinkternog kompleksa. Ipak praksa je pokazala da kod analnih fistula koje zahvaćaju veći dio analnog sfinkternog kompleksa (njegove dublje dijelove), korištenje tradicionalnih kirurških tehnika kao što su fistulotomija, fistulektomija i druge može rezultirati razvojem nekog od oblika postoperativne fekalne inkontinencije [12, 13].

S obzirom na ovu kliničku važnost, suvremeni kolorektalni kirurzi pokušali su napraviti noviju pojednostavljenu klasifikaciju koja bi upozorila kirurge kada ne koristiti tradicionalne tehnike zbog povećanog rizika razvoja nekog od oblika fekalne inkontinencije. Upravo je Američko udruženje kirurga debelog crijeva i rektuma ASCRS (iz engl. *American Society of Colon and Rectal Surgeons*) pojednostavilo klasifikaciju analnih fistula na jednostavne i kompleksne (složene) (engl. *simple and complex anal fistulas*).

Prema ASCRS smjernicama, jednostavne analne fistule imaju jedan kanal koji prolazi kroz manje od 30% vanjskog analnog sfinktera, ne povezuju se s kroničnim upalnim bolestima crijeva niti imaju druge komplikacije. Ove fistule se obično mogu liječiti tradicionalnim tehnikama kao što su fistulotomija ili fistulektomija s vrlo niskim rizikom postoperativnog poremećaja kontinencije [48].

Suprotno tome, sve ostale fistule svrstavaju se u kompleksne. U skupinu kompleksnih analnih fistula spadaju fistule čiji kanal prolazi kroz više od 30% vanjskog analnog sfinktera, potom fistule koje su razgranate s više kanala, potom fistule povezane su s upalnim bolestima crijeva, te također fistule koje su recidivne i koje se teško liječe. U grupu kompleksnih analnih fistula spadaju i fistule koje su kod žena smještene *anteriorno* (sprijeda) prema perineumu. Kod žena je s prednje strane analni sfinkter tanji nego straga te u slučaju traume analnog sfinkternog mišića u toj regiji povećava se rizik razvoja nekog od oblika fekalne inkontinencije [48].

Liječenje kompleksnih analnih fistula tradicionalnim metodama često dovodi do neke vrste postoperativne inkontinencije različitog stupnja težine. U literaturi je opisano da učestalost poremećaja kontinencije, uključujući inkontinenciju na vjetrove ili čak tekuće stolice, iznosi 20–25 % nakon fistulotomije, a do 12 % nakon korištenja tehnike sa koncem koji postepeno reže fistulozni kanal (engl. *cutting seton*) [12-14].

Upravo je ovaj značajan rizik za razvoj nekog od oblika postoperativne fekalne inkontinencije doveo do smanjenog korištenja tradicionalnih kirurških tehnika pri liječenju kompleksnih analnih fistula i potaknuo razvoj minimalno invazivnih sfinkter-poštednih tehnika [15].

Kako bi se čim bolje i preciznije pristupilo individualnoj kliničkoj situaciji te prilagodilo istoj koristeći podatke o poziciji samih fistuloznih kanala naspram analnog sfinkternog kompleksa, P Garg je publicirao svoju klasifikaciju [49].

Ova klasifikacija uzima u obzir anatomske karakteristike kanala analne fistule, broj fistuloznih kanala, položaj unutarnjeg fistuloznog otvora, povezanost s kroničnim bolestima i eventualnim recidivima, te time pruža praktičnu osnovu za odabir odgovarajuće sfinkter poštedne kirurške tehnike kod liječenja analnih fistula. Takav individualizirani pristup posebno je važan kod kompleksnih analnih fistula, gdje tradicionalne kirurške tehnike mogu dovesti do značajnog poremećaja kontinencije i smanjiti bolesnikovu životnu kvalitetu.

Sveukupno gledajući, kombinacija anatomske (Parks), kliničke (Garg) i praktične (ASCRS *simple/complex*) klasifikacija omogućuje kirurzima da preciznije odaberu adekvatnu kiruršku tehniku za liječenje analne fistule, smanjujući rizik od postoperativnih komplikacija i povećavajući postotak postoperativnog izlječenja.

Iako nijedna klasifikacija ne daje univerzalni recept za sve slučajeve, suvremeni pristup naglašava individualni plan liječenja, prilagođen svakom pacijentu prema anatomskim, kliničkim i funkcionalnim parametrima.

1.4.5. Dijagnostika analne fistule

Dijagnostika analne fistule predstavlja ključni korak u planiranju liječenja, jer precizno mapiranje, odnosno pozicioniranje fistuloznog kanala u odnosu prema anusu te perianalnom tkivu je ključno zbog odabira optimalne kirurške tehnike. Navedeni minuciozan dijagnostički pristup u konačnici smanjuje rizik nastanka nekog oblika postoperativne fekalne inkontinencije te ujedno povećanja šanse primarnog cijeljenja i sprječava nastanka recidiva.

Osnovu dijagnostike čini kombinacija kliničkog pregleda, anamneze i slikovnih metoda.

Sam klinički pregled započinje temeljitim pregledom anorektalne regije, koji uključuje inspekciju perineuma, potom palpaciju, odnosno sam digitorektalni pregled te po potrebi, anoskopiju ili proktoskopiju.

Kada govorimo o kliničkom pregledu analne fistule ranije spomenuti postupci omogućuju procjenu položaja unutarnjeg i vanjskog otvora fistule, moguću razgranatost fistuloznih kanala, procjenu tonusa analnog sfinktera te prisutnost kroničnog upalnog, odnosno ožiljnog tkiva koje najčešće upućuje na prethodne

neuspjele operativne zahvate. Isto je ključno jer može ukazati na smanjenu ili prethodno oštećenu funkciju analnog sfinktera bilo uslijed kronične upale bilo uslijed prethodnih kirurških intervencija. Navedene situacije značajno mogu usmjeriti kirurga prema odabiru adekvatne kirurške tehnike sa postizanjem najboljeg mogućeg postoperativnog rezultata, ponekad čak stavljanja same upale pod kontrolu sa postavljanjem dugoročne drenaže u vidu drenažnog konca (*engl. loose seton*), a bez cilja trajnog izlječenja fistule [14, 15].

Nekad se sam digitorektalni pregled nadopunjuje korištenjem posebne metalne sonde kojom se antrira fistulozni kanal sa ciljem verifikacije toka, odnosno položaja samog fistuloznog kanala te eventualnu prisutnost sekundarnih kanala ili apscesa.

Od kliničkog interesa prilikom pregleda iskusni koloproktolozi često primjenjuju Goodsalovo pravilo, koje predviđa putanju fistule na temelju položaja vanjskog fistuloznog otvora nasrpa samog anusa. Prema ovom pravilu, vanjski otvor fistule smješten straga (*posteriorno*) u analnom području ukazuje na fistulu lučnog oblika te se najčešće spaja s unutarnjim otvorom na stražnjem (*posteriornom*) polu analnog kanala (na 6 sati). Vanjski fistulozni otvori smješteni sprijeda (*anteriorno*) češće se spajaju s unutarnjim otvorom na istostranoj liniji, odnosno imaju direktan tok u anus uz neke iznimke. Iako ovo pravilo nije 100% točno, ono predstavlja korisnu smjernicu, osobito kod inicijalne procjene toka kompleksnih analnih fistula, ali ga svakako treba koristiti s oprezom [50].

U slučajevima kada klinički pregled izaziva bol ili nije dovoljno informativan, pregled se može provesti pod anestezijom (*engl. examination under anesthesia - EUA*), što omogućuje detaljnu inspekciju i sondiranje fistuloznog kanala bez ograničenja uzrokovanih bolom. EUA je posebno korisna kod kompleksnih ili recidivnih fistula, dok je kod jednostavnih fistula klinički pregled često dovoljan za planiranje kirurške intervencije. Svakako prilikom pregleda metalnom sondom treba biti oprezan da kirurg pregledom ne napravi iatrogeni (artificijelan) dodatni otvor jer će u tom slučaju bolesnik imati dvostruki problem [51].

S obzirom na složenost fistula, dodatne slikovne metode često su nužne. Nekad često korištena RTG (rendgen) fistulografija, danas se sve manje primjenjuje, odnosno više i ne primjenjuje u specijaliziranim centrima jer ne pokazuje točnu korelaciju fistule s analnim sfinkternim kompleksom [52].

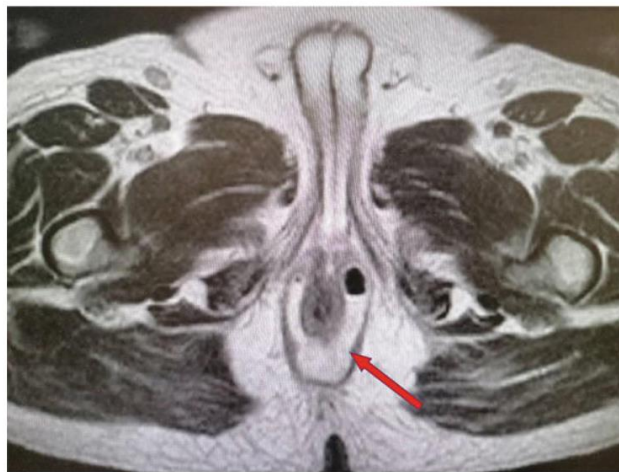Modernije dijagnostičke metode za verifikaciju korelacije analne fistule sa analnim sfinkterom su: računalna tomografija (CT, od engl. *computed tomography*) - CT fistulografija, endoanalni ultrazvuk (EUS) i magnetna rezonancija (MRI, od engl. *magnetic resonance imaging*) odnosno MRI fistulografija.

CT fistulografija je točnija u slučajevima povezanim sa akutnom upalom, ali je neprecizna u slučajevima maturirane, zrele fistule.

Endoanalni ultrazvuk (EUS) omogućuje vizualizaciju sfinkternog kompleksa i sekundarnih kanala, ali je visoko ovisan o iskustvu vršitelja same pretrage.

Za sada za klasifikaciju i dijagnostiku analnih fistula, magnetna rezonancija (MRI) još je uvijek zlatni standard

MRI precizno prikazuje proširenost bolesti, anatomski odnos fistule i sfinkternog kompleksa, prisutnost apscesa i ožiljnog tkiva te pomaže u procjeni ishoda, planiranju terapije i postoperativnom praćenju, uključujući recidivne fistule i fistule povezane s Crohnovom bolesti (slika 5) [53-62].



Slika 5. MRI fistulografija (prilagođeno iz [14]).

Još jedna mogućnost verifikacije fistuloznih kanala je korištenje fistuloskopa tokom dijagnostičke faze VAAFT procedure (VAAFT iz engl. *Video-assisted anal fistula treatment*), no valja imati na umu da je ova tehnika također ovisna o operateru i nije uvijek primjenjiva [62].

Prije definitivnog odabira adekvatne kirurške tehnike kojom će kirurg pristupiti operaciji analne fistule isti mora znati detaljan plan operacije, kao i plan postoperativnog

praćenja i liječenja te izabrati neku od dijagnostičkih metoda koja će mu pomoći pri verifikaciji položaja same fistule naspram analnog sfinkternog kompleksa odnosno same anatomije fistule. Individualizirani pristup, temeljen na kombinaciji kliničkog pregleda, EUA, Goodslovog pravila i suvremenih slikovnih metoda, postaje posebno važan kod kompleksnih analnih fistula, gdje nepravilna procjena može značajno smanjiti bolesnikovu životnu kvalitetu posljedično komplikacijama koje mogu nastati nakon neadekvatnog liječenja.

1.5. Liječenje analne fistule

Liječenje analne fistule predstavlja jedan od najvećih izazova u kolorektalnoj kirurgiji zbog heterogenosti bolesti, raznolikosti anatomskih obrazaca fistuloznih kanala, visoke stope recidiva te potencijalno ozbiljnih komplikacija, među kojima je najznačajnija postoperativna fekalna inkontinencija. Unatoč velikom broju opisanih kirurških tehnika i stalnom razvoju novih metoda, još uvijek ne postoji jedinstvena, univerzalno prihvaćena i standardizirana terapijska strategija primjenjiva na sve bolesnike.

Temelj uspješnog liječenja analne fistule leži u pravilnoj procjeni anatomije fistuloznog kanala, identifikaciji unutarnjeg fistuloznog otvora te razumijevanju odnosa fistule prema analnom sfinkternom kompleksu. Na temelju tih čimbenika donosi se odluka o optimalnoj terapijskoj strategiji, uz nužno individualiziran pristup svakom bolesniku [14].

Različita stručna kirurška društva – kako globalna (američka i europska), tako i nacionalna – razvila su smjernice s ciljem usmjeravanja kirurga pri izboru optimalnog pristupa liječenju analnih fistula [48, 71, 72].

1.5.1. Ciljevi, izazovi i rizici pri liječenju analne fistule

Idealno liječenje analne fistule temelji se na dva osnovna principa. Jedan je eradicacija sepse, uništavanje kroničnog granulacijskog tkiva u rani te stvaranja akutne rane sa ciljem poticanja akutnog cijeljenja fistuloznog kanala. Drugi princip je očuvanje

integriteta analnog sfinkternog kompleksa kao i njegove bitne funkcije u mehanizmu kontinencije [63].

Kod operacija jednostavnih analnih fistula ovi se ciljevi relativno lako postižu primjenom tradicionalnih kirurških tehnika, prvenstveno fistulotomijom (iz engl. *fistulotomy* - „lay-open“), uz visoku stopu izlječenja i minimalan rizik poremećaja kontinencije [64]. Međutim, kod kompleksnih analnih fistula ovi ciljevi često su u međusobnom sukobu jer radikalniji zahvati, iako učinkoviti u smislu cijeljenja, značajno povećavaju rizik trajnog oštećenja kontinencije.

Jedan od ključnih izazova u liječenju analne fistule jest identifikacija i adekvatno zbrinjavanje unutarnjeg otvora fistule. Meta-analiza Mei i suradnika pokazala je snažnu povezanost između neuspjeha liječenja i nemogućnosti identifikacije ili zatvaranja unutarnjeg otvora fistule [67].

Ovi podaci jasno naglašavaju važnost precizne predoperativne dijagnostike i pažljivog intraoperativnog planiranja. Uz rizik recidiva, najznačajnija komplikacija liječenja analnih fistula jest postoperativna fekalna inkontinencija, čija se učestalost i težina razlikuju ovisno o odabranoj kirurškoj tehnici, anatomiji fistule te prethodnim zahvatima. Upravo je rizik i strah od inkontinencije jedan od glavnih razloga za razvoj i sve širu primjenu sfinkter-poštednih kirurških tehnika [14, 15].

1.5.2. Medikamentozno liječenje analne fistule

Uloga medikamentoznog liječenja u terapiji analnih fistula ograničena je i u većini slučajeva i ima pomoćnu ulogu. Kod fistula kriptoglandularne etiologije, lijekovi sami po sebi ne mogu dovesti do izlječenja, ali se koriste u kontroli akutne infekcije, smanjenju upale te često u pripremi bolesnika za kirurški zahvat.

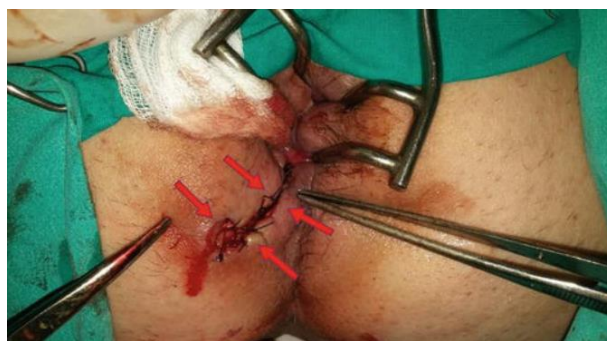Antibiotska terapija indicirana je u slučajevima akutne sepse, apscesa, sistemskih znakova infekcije ili kod imunokompromitiranih bolesnika, ali i postoperativno. Najčešće se primjenjuju kombinacije koje pokrivaju anaerobnu i aerobnu crijevnu floru. Dugotrajna primjena antibiotika bez kirurške intervencije ne dovodi do trajnog cijeljenja fistule. Neke su studije pokazale benefite uzimanja antibiotika u vidu prevencije nastajanja analne fistule nakon kirurškog zbrinjavanja (incizije) analnog apscesa [68].

Posebnu skupinu čine analne fistule povezane s Crohnovom bolešću, kod kojih medikamentozno liječenje ima znatno veću ulogu. Imunomodulatori i biološka terapija (anti-TNF lijekovi - lijekovi koji blokiraju tumor nekrotizirajući faktor alfa) mogu dovesti do smanjenja sekrecije, zatvaranja fistuloznih otvora i poboljšanja kvalitete života, ali rijetko rezultiraju trajnim izlječenjem bez kirurške intervencije. U tim slučajevima liječenje mora biti multidisciplinarno i individualizirano [69, 70].

1.5.3. Tradicionalne kirurške tehnike pri liječenju analne fistule

Tradicionalne kirurške tehnike uključuju fistulotomiju, fistulektomiju te postupke s postavljanjem setona. Ove metode imaju dugu povijest primjene i bile su temelj liječenja analnih fistula prije razvoja modernih sfinkter-poštednih tehnika [14].

Fistulotomija (iz engl. *fistulotomy* - „lay-open“) najstariji je i najčešće korišten zahvat u liječenju analne fistule. Postupak uključuje inciziju cijelog fistuloznog kanala, odnosno tkiva između unutarnjeg i vanjskog fistuloznog otvora uz kiretažu granulacijskog tkiva i ostavljanja rane da cijeli sekundarnom intencijom. U nekim slučajevima provodi se marsupijalizacija („potapanje“) rubova rane radi smanjenja krvarenja i ubrzanja cijeljenja [13-15, 27, 65]. Uspješnost liječenja analne fistule nakon fistulotomije prelazi 90%, no rizik postoperativnog poremećaja kontinencije značajno raste kod fistula koje prolaze kroz dublje dijelove analnog sfinkternog kompleksa. Stopa inkontinencije varira, ali u nekim studijama doseže i do 28%. Zbog toga se fistulotomija preporučuje isključivo za niske intersfinkterične i niske transsfinkterične analne fistule, odnosno jednostavne analne fistule (slika 6) [13, 65, 66].



Slika 6. Fistulotomija - crvene strelice označavaju rub fistule na mjestu marsupijalizacije (prilagođeno iz [14]).

Fistulektomija podrazumijeva potpunu eksciziju fistuloznog kanala. Iako se teoretski uklanja cijeli patološki proces, ova tehnika ne pokazuje jasnu prednost u odnosu na fistulotomiju kod jednostavnih fistula. Meta-analiza koja je uključila 565 bolesnika nije pokazala statistički značajnu razliku u ishodima između fistulotomije i fistulektomije [73].

Tehnike sa setonima se dijele na „*cutting*“ i „*loose*“ setone. Radi se o tehnikama sa provlačenjem posebnog otpornog konca kroz sam kanal fistule. Tehnika sa koncima koja reže tkivo (engl. *cutting seton*) danas se u visokospecijaliziranim ustanovama više ne koriste zbog visoke stope poremećaja kontinencije i morbiditeta [12]. Tehnika sa drenažnim koncem (engl. *loose seton*), za razliku od toga, ima važnu ulogu u kontroli sepse i predstavlja često prvu fazu liječenja kompleksnih analnih fistula, osobito prije primjene sfinkter-poštednih tehnika, a često je i trajno rješenje u kontroli bolesti sa ciljem smanjena simptoma osobito kod bolesnika koji boluju od Crohnove bolesti [74-76].

1.5.4. Sfinkter-poštedne tehnike pri liječenju analne fistule

Razvoj sfinkter-poštednih tehnika posljedica je potrebe za smanjenjem rizika postoperativne fekalne inkontinencije, odnosno namijenjene su primarno liječenju kompleksnih analnih fistula. Ove tehnike nastoje očuvati integritet analnog sfinktera uz stopu primarnog cijeljenja koje varira ovisno o samom tipu fistule, izabranoj tehnici, ali i samim publikacijama. Različite tehnike očuvanja sfinktera uvedene su u kliničku praksu u posljednjih 20ak godina. Neke od njih su postupak laserskog liječenja analne fistule (engl: *FiLaC- Fistula Laser Closure*), liječenje fibrinskim ljepilom, VAAFT postupak (iz engl. *Video-Assisted Anal Fistula Treatment*), LIFT postupak (iz engl. *Ligation of Intersphincteric Fistula Tract*), liječenje analne fistule posebno pripremljenim autolognim stanicama trombocita (engl. *PRP- platelet rich plasma*), formiranje režnja u analnom kanalu - RAF (iz eng. - *rectal advancement flap*) pa i druge [14, 15, 86].

Među najvažnije sfinkter-poštedne tehnike ubrajaju se LIFT, VAAFT i RAF, dok su druge metode poput FiLaC-a, fibrinskog ljepila, PRP-a i bioloških čepova (engl. *anal fistula plug*) pokazale varijabilne rezultate [62, 77-82].

LIFT tehnika (iz engl.- *Ligation of Intersphincteric Fistula Tract*) indicirana je prvenstveno kod liječenja kompleksnih transfinkteričnih analnih fistula. Radi se o tehnici kod koje se lučnom incizijom iznad fistuloznog kanala na samom analnom rubu direktno pristupa u intersfinkterični prostor te se učini ekscizija fistuloznog kanala uz kasnije zbrinjavanje defekata. Prema dostupnim meta-analizama, stopa uspješnosti procedure u vidu postoperativnog cijeljena iznosi oko 75%, uz nisku stopu komplikacija i vrlo rijetke poremećaje kontinencije [77, 83].

VAAFT (iz engl. - *Video-Assisted Anal Fistula Treatment*) je jedina tehnika koja omogućuje endoskopsku vizualizaciju fistuloznog kanala iznutra bez prethodne potrebe za izvođenjem većih defekata, a zahvaljujući posebno dizajniranom instrumentu (fistuloskopu) (slika 7). Ista tehnika često omogućuje identifikaciju sekundarnih ogranaka i precizno zatvaranje unutarnjeg otvora fistule. VAAFT tehnika se pokazala sigurnim postupkom, povezanim s dobrim funkcionalnim ishodima i vrlo niskom učestalosti komplikacija, ali stopom recidiva do 35% što je potvrđeno u objavljenoj meta-analizi [62, 84]. Ova tehnika posebno je korisna kod kompleksnih i Crohnovih fistula u vidu smanjenja simptoma povezanih sa samom bolesti i poboljšanja životne kvalitete, ali ne nužno potpunog izlječenja analne fistule [85]. Slični principi paljenja granulacijskog tkiva unutar same fistule upotrebom fistuloskopa opisani su i za liječenje drugih bolesti kao primjerice pilonidalne ciste (EPSiT tehnika, iz engl. *Endoscopic Pilonidal Sinus Treatment*) [87, 88].



Slika 7. Fistuloskop - koristi se kod VAAFT procedure (prilagođeno iz [62]).

RAF tehnika (iz engl. - *rectal advancement flap*) namijenjena je operacijama kompleksnih analnih fistula sa širokim i rigidnim unutarnjim fistuloznim otvorom koji se ne može jednostavno prešiti jer bi to neminovno kao posljedicu imalo neuspjeh operacije. Iako se u krugu kolorektalnih kirurga ova tehnika smatra sfinkter-poštedna,

ipak kada govorimo o ovoj tehnici, ne možemo je smatrati u potpunosti pravom sfinkter-poštednom tehnikom. To je iz razloga jer se režanj izvodi disekcijom anorektalne sluznice i priležećeg unutarnjeg analnog sfinktera, pa unutarnji analni sfinkter na taj način ne ostaje netaknut. Iako ima solidnu stopu uspješnosti (60–80%), povezana je s određenim rizikom blagih poremećaja kontinencije uglavnom prolaznih i to za vjetrove. Ishod zahvata ovisi o tehničkim detaljima, debljini režnja i komorbiditetima bolesnika [14, 15, 81, 86].

Kako bi se nadvladala ograničenja pojedinačnih sfinkter poštednih tehnika, brojni kirurzi koji operiraju kompleksne analne fistule počeli su koristiti kombinacije dviju ili više sfinkter poštednih tehnika iskorištavajući prednosti nekih te na taj način razvili hibridne metode. Cilj istih je povećati stopu cijeljenja i smanjiti recidiv, uz očuvanje funkcije analnog sfinktera [14, 15].

Najčešće kombinacije uključuju VAAFT i LIFT metodu, gdje se preciznim endoskopskim pristupom identificiraju sekundarni ogranci i unutarnji otvor fistule, dok se intersfinkterični dio fistuloznog kanala zbrinjava LIFT tehnikom [89, 90]. VAAFT se također kombinira s FiLaC ili RAF tehnikom kod velikih ili razgranatih fistula [91-93].

Kombinacije LIFT-a s bioprostetskim graftom pokazale su stopu uspješnosti od 94–95% u manjim serijama bolesnika, dok je kombinacija RAF-a s injekcijom dermalnog kolagenskog implantata imala uspješnost od 82,5% u 14-mjesečnom praćenju [94-96].

Iako rezultati hibridnih pristupa djeluju obećavajuće, trenutačno nema dovoljno snažnih dokaza koji bi ih jasno izdvojili kao superiorne. Primjena se stoga preporučuje individualno, uzimajući u obzir anatomiju fistule, prethodne zahvate i iskustvo kirurga.

1.5.5. Prednosti i ograničenja postojećih kirurških tehnika

Nijedna kirurška tehnika ne ispunjava u potpunosti sve ciljeve idealnog liječenja analne fistule. Tradicionalne tehnike nude visoku stopu izlječenja, ali uz neprihvatljiv rizik razvoja nekog od oblika fekalne inkontinencije nakon operacija kompleksnih analnih fistula. Sfinkter poštedne tehnike značajno smanjuju navedeni rizik inkontinencije, ali često imaju nižu stopu trajnog cijeljenja i veću vjerojatnost recidiva.

Zbog toga se suvremeni pristup liječenju analne fistule temelji na individualnom pristupu, uzimajući u obzir anatomiju fistule, prethodne zahvate, funkcionalni status sfinktera i očekivanja bolesnika. Dok se ne razviju jasni dokazi o superiornosti jedne tehnike ili njihove kombinacije, odluka o liječenju mora ostati prilagođena svakom pojedinačnom slučaju [14, 15].

1.6. Gargova hipoteza pri liječenju analnih fistula

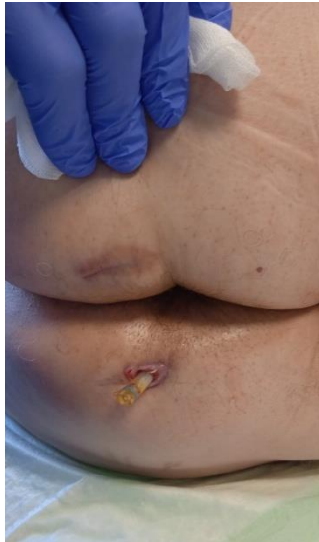Unatoč značajnom razvoju sfinkter poštednih kirurških tehnika i njihovoj sve široj primjeni u liječenju kompleksnih analnih fistula, publicirane stope primarnog cijeljenja još uvijek u većini studija ne dosežu rezultate tradicionalnih „*lay-open*“ tehnika. Analizom upravo tih suvremenih metoda, Garg je predložio donekle drugačiji, patofiziološki utemeljen pristup razumijevanju i liječenju analnih fistula, koji je danas poznat kao Gargova hipoteza.

Garg polazi od pretpostavke da se neuspjeh liječenja, osobito kod sfinkter poštednih zahvata, ne može objasniti isključivo tehničkim aspektima pojedine operacije, već prvenstveno nedovoljnim poštivanjem temeljnih patoanatomskih i bioloških principa cijeljenja analne fistule. Prema toj hipotezi, uspješno liječenje analne fistule zahtijeva razumijevanje i dosljednu primjenu tri ključna principa.

Prvi princip opisuje intersfinkteričnu komponentu fistule kao apsces u zatvorenom prostoru, ISTAC (iz engl. - *Intersphincteric Tract Acts like a Closed-space abscess*). Intersfinkterični prostor predstavlja anatomski ograničenu regiju u kojoj se, u prisutnosti fistuloznog kanala i zaostalog upalnog tkiva, stvara okruženje slično apscesnoj šupljini. Ukoliko se taj prostor ne zbrine adekvatno, on može djelovati kao trajni izvor infekcije i razlog perzistencije ili recidiva fistule, neovisno o tome koliko je precizno zatvoren unutarnji otvor. Drugim riječima kod operacije bilo koje fistule kirurg mora adekvatno pristupiti i zbrinuti infekciju unutar samog intersfinkteričnog prostora.

Drugi princip logično proizlazi iz prvoga i naglašava nužnost potpune drenaže intersfinkteričnog prostora i osiguravanja kontinuirane drenaže, DRAPED (iz engl. - *Drain All Pus and Ensure continuous Drainage*) (slika 8). Prema Gargu, intersfinkterični dio fistule, ali i glavni fistulozni kanal, kao i sekundarni fistulozni kanali ne smiju se

promatrati samo kao pasivni kanali, već kao aktivni infektivni proces koji zahtijeva potpunu evakuaciju upalnog sadržaja i trajno održavanje drenaže kako bi se spriječilo ponovno nakupljanje sekreta. Upravo je zbog toga potrebno osobito u fistulama koje imaju duže kanale ili više grana adekvatno izdrenirati iste i postaviti dren postoperativno sa ciljem kontinuirane drenaže do potpunog cijeljenja fistule.



Slika 8. Dren postavljen u kanal analne fistule sa ciljem poštivanja Gargovog DRAPE postulata (autorska nepublicirana slika D.Karlović).

Treći princip opisuje dinamiku cijeljenja analne fistule, naglašavajući da cijeljenje napreduje postupno sve dok ga ne prekine nova kolekcija, HOPTIC (iz engl. - *Healing Occurs Progressively Till Interrupted by Collection*). Svaka nova kolekcija gnoja ili upalne tekućine može prekinuti proces cijeljenja i dovesti do recidiva bolesti. Drugim riječima ukoliko nema adekvatne drenaže iz fistuloznog kanala postoperativno te ukoliko se stvori nova kolekcija neminovno će doći do dehiscijencije šavnih linija i sigurnog necijeljenja odnosno recidiva fistule. Stoga je prevencija stvaranja novih kolekcija jednako važna kao i inicijalno kirurško zbrinjavanje fistuloznog kanala.

Osim ova tri temeljna koncepta, ISTAC, DRAPED i HOPTIC, Gargova hipoteza u širem smislu naglašava i niz praktičnih principa koji su nužni za postizanje visokih stopa cijeljenja analnih fistula. Oni uključuju preciznu identifikaciju i zbrinjavanje unutarnjeg fistuloznog otvora, adekvatno liječenje intersfinkteričnog prostora, jasno mapiranje glavnog i svih sekundarnih fistuloznih kanala, uklanjanje granulacijskog tkiva iz fistuloznog kanala, osiguravanje kontinuirane postoperativne drenaže te očuvanje integriteta analnog sfinkternog kompleksa.

Iako se ovi principi relativno lako postižu primjenom „lay-open“ tehnika, njihova primjena predstavlja znatan izazov kod sfinkter poštednih zahvata, osobito u liječenju kompleksnih analnih fistula. Upravo to, prema Gargu, može objasniti zašto većina suvremenih sfinkter poštednih tehnika, unatoč povoljnijem funkcionalnom ishodu, još uvijek ne postiže stope trajnog cijeljenja usporedive s radikalnijim tradicionalnim kirurškim pristupima.

Gargova hipoteza time ne osporava vrijednost sfinkter poštednih tehnika, već pruža konceptualni okvir koji pomaže razumjeti njihove limite i ukazuje na smjer daljnjeg razvoja kirurških strategija [14, 15, 40, 41].

1.7. Kriptoglandularna teorija i uloga intersfinkteričnog prostora pri liječenju analne fistule

Kriptoglandularna teorija nastanka analnih fistula te sam koncept intersfinkteričnog prostora i teorija analnih žlijezda kao osnovnog uzroka nastanka analne fistule prisutna je kroz povijest. Kirurzi su pokušavali riješiti ovaj problem razvijanjem različitih kirurških strategija. Seowova teorija o inficiranim analnim žlijezdama kao okidaču za formiranje intersfinkteričnog apscesa, te Parksova tvrdnja da su analne fistule kronična manifestacija analnih apscesa, podupiru ovo razumijevanje [6, 39].

Matos i suradnici dodatno su naglasili važnost intersfinkteričnog prostora, razvijajući sfinkter-poštednu tehniku koja uključuje nekoliko ključnih koraka, a to su eliminacija kriptoglandularne sepse putem intersfinkteričnog pristupa, zatvaranje unutarnjeg otvora fistule, potpuna ekscizija fistuloznog kompleksa, primarni popravak (repaacija) fistuloznog kanala te defekta kroz vanjski sfinkter i primarno zatvaranje rane pod antibiotskom zaštitom [97].

Ovaj pristup posredno je utjecao na razvoj Rojanasakulove LIFT tehnike. Iako je u početnim izvještajima LIFT pokazao uspješnost do 94,4%, naknadne studije su pokazale varijabilne rezultate. Na primjer, meta-analiza Honga i suradnika obuhvatila je 24 studije s ukupno 1.110 pacijenata, s prosječnim praćenjem od 10,3 mjeseca, te

je pokazala prosječnu stopu uspjeha od 76,4%, dok su incidencija inkontinencije i postoperativnih komplikacija bile minimalne [77,78].

Kako bi se dodatno poboljšali klinički ishodi, Ellis je razvio BioLIFT proceduru koja kombinira ugradnju bioprostetskog grafta u intersfinkterični prostor, nastavno na LIFT proceduru. U njegovoj studiji od 31 pacijenta, 29 je (94%) postiglo kliničko cijeljenje, bez komplikacija koje su zahtijevale intervenciju [94].

Ovi nalazi potvrđuju značaj intersfinkteričnog prostora i ciljane sfinkter-poštedne tehnike u modernom kirurškom liječenju kompleksnih analnih fistula, čime se smanjuje rizik fekalne inkontinencije i postoperativnih komplikacija i povećava stopa primarnog cijeljenja.

1.8. Upotreba autolognog tkiva pri liječenju analne fistule

Primjena autolognog tkiva u suvremenoj medicini temelji se na konceptu poticanja inherentnih regenerativnih mehanizama organizma uz minimaliziranje rizika imunološke reakcije, infekcije i odbacivanja tkiva. Autologni biološki pripravci i tkiva već desetljećima imaju važnu ulogu u brojnim područjima medicine, uključujući plastičnu kirurgiju, ortopediju, dentalnu medicinu i sportsku traumatologiju, gdje se koriste s ciljem poboljšanja cijeljenja, poticanja regeneracije tkiva i funkcionalnog oporavka bolesnika [98-101].

U liječenju analnih fistula interes za primjenu autolognog tkiva proizlazi iz ograničenja postojećih kirurških tehnika, osobito u terapiji kompleksnih fistula. Kod takvih bolesnika potrebno je postići delikatnu ravnotežu između eradikacije sepse, poticanja cijeljenja fistuloznog kanala i očuvanja integriteta analnog sfinkternog kompleksa. Iako tradicionalne kirurške metode često postižu visoke stope izlječenja, njihov je nedostatak povećan rizik razvoja nekog od oblika postoperativne fekalne inkontinencije. Suprotno rečenom, sfinkter poštedne tehnike, unatoč boljem funkcionalnom ishodu, nerijetko imaju niže stope trajnog cijeljenja [14, 15]. U tom kontekstu, biološki i regenerativni pristupi liječenju analnih fistula, koji uključuju primjenu autolognih pripravaka, predstavljaju logičan smjer razvoja kirurških tehnika. Među njima se najčešće navode primjena autologne plazme bogate trombocitima -

PRP (iz engl. - *platelet-rich plasma*) i terapije temeljene na korištenju mezenhimalnih matičnih stanicama, čija je uloga u modulaciji upalnog odgovora, angiogenezi i regeneraciji tkiva dobro dokumentirana u drugim granama medicine [82, 102-105].

PRP se dobiva centrifugiranjem bolesnikove pune krvi uz uklanjanje eritrocita, čime se postiže koncentracija trombocita i biološki aktivnih čimbenika rasta poput PDGF-a (iz engl. *platelet-derived growth factor*, faktor rasta izveden iz trombocita), TGF- β (iz engl. *transforming growth factor beta*, transformirajući faktor rasta beta), VEGF-a (iz engl. *vascular endothelial growth factor*, faktor rasta vaskularnog endotela) i EGF-a (iz engl. *epidermal growth factor*, faktor rasta epidermisa), koji imaju ključnu ulogu u cijeljenju i regeneraciji tkiva [106, 107].

U liječenju analnih fistula PRP se najčešće koristi kao dodatak kirurškom zahvatu, nakon kiretaže fistuloznog trakta i zatvaranja unutarnjeg otvora, uz injekciju PRP-a u sam fistulozni kanal. Većina objavljenih studija kombinira primjenu PRP-a s RAF tehnikom (flapom). Dosadašnje publikacije navode stope cijeljenja koje se kreću između 60% i 90%, uz izostanak ili minimalne postoperativne komplikacije u vidu poremećaja kontinencije. Međutim, većina tih studija uključuje relativno mali broj bolesnika, heterogene populacije i ograničeno razdoblje praćenja, a do danas ne postoje velike randomizirane studije ni relevantne meta-analize koje bi omogućile donošenje čvrstih zaključaka o dugoročnoj učinkovitosti ove metode. Dodatna ograničenja uključuju potrebu za specijaliziranom opremom za pripremu PRP-a, višu cijenu zahvata te ograničenu dostupnost izvan većih kliničkih centara, zbog čega se ova metoda i dalje smatra eksperimentalnom [14, 15, 104, 105].

Značajan interes u posljednjem desetljeću izazvala je i primjena mezenhimalnih matičnih stanica u liječenju analnih fistula, osobito onih povezanih s Crohnovom bolešću. Njihov imunomodulatorni i pro-regenerativni učinak potvrđen je u nekoliko kliničkih studija, uključujući randomizirana kontrolirana ispitivanja, koja su pokazala povoljan učinak na cijeljenje fistula uz očuvanje kontinencije. Unatoč ohrabrujućim rezultatima, visoka cijena, složena priprema i regulatorni zahtjevi zasad ograničavaju širu primjenu ovih terapija u svakodnevnoj kliničkoj praksi [101, 108, 109].

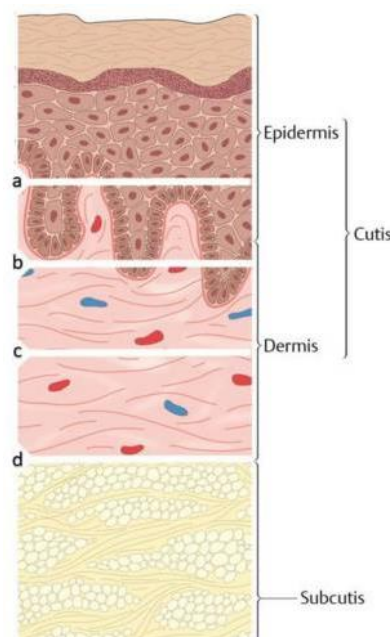
Unatoč navedenim ograničenjima, dosadašnja iskustva s primjenom autolognih bioloških pripravaka jasno potvrđuju važnost regenerativnog pristupa u liječenju kompleksnih analnih fistula. Ovi koncepti pružaju snažnu znanstvenu osnovu za daljnji

razvoj novih kirurških strategija koje kombiniraju mehaničko zatvaranje fistuloznog kanala s biološkom stimulacijom cijeljenja. U tom kontekstu, uporaba autolognog tkiva kao aktivnog regenerativnog supstrata predstavlja logičan i racionalan korak u razvoju inovativnih terapijskih pristupa, što čini temelj ideje implantacije autolognog kožnog presatka u intersfinkterični prostor prilikom liječenja kompleksnih analnih fistula.

1.9. Upotreba kože u plastičnoj kirurgiji kao regenerativnog tkiva

1.9.1. Biološke karakteristike kože

Koža je složen organ koji se sastoji od epidermisa, dermisa i subkutane masnoće. Svaki sloj ima specifične funkcije koje su ključne za regenerativni potencijal tkiva. Epidermis sadrži keratinocite i stanice slične matičnim stanicama, sposobne za brzu reepitelizaciju, dok dermis sadrži fibroblaste i kolagena vlakna koja pružaju strukturnu stabilnost i fleksibilnost. Mikrovaskularna mreža dermisa i subkutanog tkiva omogućuje preživljavanje transplantata i kožnog presatka. Autologna priroda kože znači da se koristi vlastito tkivo pacijenta, čime se minimalizira rizik od imunoloških komplikacija i odbacivanja. Ove biološke karakteristike čine kožu idealnim materijalom za rekonstrukcijske postupke koji zahtijevaju očuvanje funkcije i regeneraciju tkiva (slika 9) [110-113].



Slika 9. Anatomija kože (prilagođeno iz [111]).

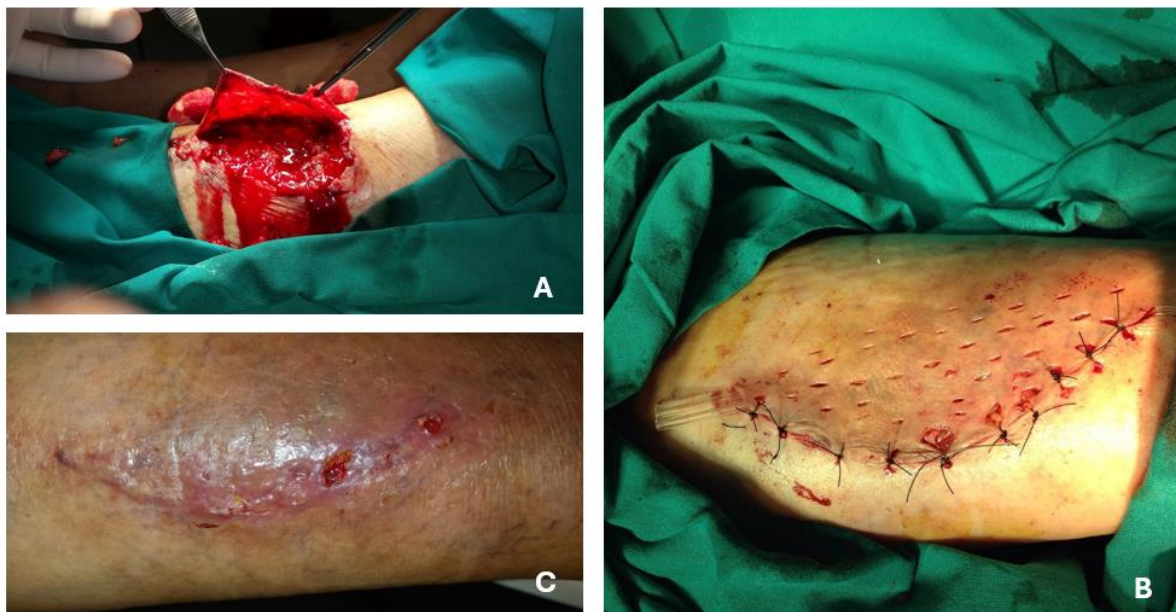1.9.2. Regenerativni potencijal kože

Koža nije pasivni pokrov, već aktivno regenerativno tkivo. Epidermis omogućuje reepitelizaciju kroz keratinocite i progenitorske stanice, dok dermis i mikrovaskularna mreža podržavaju fibrozu, neoangiogenezu i održavanje funkcionalnog tkiva. Primjena kože u kirurgiji datira i više od tisuću godina u povijest. Povijesni razvoj kožnih graftova i flapova dokumentiran je u radu Kohlhauser i suradnici (2021.), koji prikazuje evoluciju od primitivnih zakrpa do sofisticiranih tehnika rekonstrukcije [110].

Autor ovog doktorata i suradnici opisali su i inovativnu tehniku kirurškog liječenja avulzijskih rana korištenjem *tehnike konverzije avuldiranog preklopa (engl. flap) u presadak (engl. graft) pune debljine kože*. Bila je to do tada neopisana nova kirurška tehnika za zbrinjavanje avulzijskih ozljeda kože i potkožnog tkiva (Karlović i suradnici) [114].

Autori su primijetili da avuldirana koža, nakon adekvatne kirurške obrade i reimplantacije, može regenerirati uz visoku stopu primarnog cijeljenja i reparacije. Navedeni pristup iskorištava vlastito tkivo pacijenta, smanjujući potrebu za dodatnim

donor mjestima (kao naprimjer kod Thiersch plastike, Wolf-Krause plastike ili sličnih procedura) [110, 113]. Tehnika konverzije avuldiranog flapa u graft pune debljine kože pokazala se kao relativno jednostavna procedura, bez zahtjeva za mikrokirurškim tehnikama. Ista je imala i dobar estetski rezultat uz očuvanje kontinuiteta kože i dokazano je da navedena metoda pokazuje kako pažljivo iskorištavanje regenerativnog potencijala kože može rezultirati izvrsnim kirurškim ishodima (slika 10). Navedena opažanja predstavljala su konceptualnu osnovu za razmišljanje o primjeni autologne kože kao biološkog regenerativnog medija i u drugim anatomskim regijama.



Slika 10. Tehnika konverzije avuldiranog preklopa (engl. flap) u presadak (engl. graft) pune debljine kože. A - avuldirani pripremljeni preklop kože prije reinplantacije nakon avulzijske ozljede; B - reinplantirana koža nakon konverzije u presadak pune debljine kože; C- uredno cijeljenje rane po primjenjenoj tehnici.

1.10. Ideja za razvoj nove kirurške tehnike za liječenje analne fistule

Unatoč brojnim kirurškim pristupima liječenju analne fistule i dalje ne postoji jedinstvena kirurška tehnika kojom se postiže stopostotno postoperativno izlječenje. Rečeno svakako nameće potrebu za daljnjim razvojem ili usavršavanjem kirurških tehnika pri operaciji istih sa ciljem povećanja postotka primarnog cijeljenja te smanjenja postotka recidiva [14].

Jedno od bitnih načela pri zbrinjavanju i liječenju analne fistule je i razumijevanje i zbrinjavanje intersfinkteričnog prostora, čija uloga značajno utječe na uspjeh operacije. Prethodno publicirani radovi Parksa, Seowa, Garga, Matosa, Rojanasakula i drugih autora upravo naglašavaju važnost zbrinjavanja intersfinkteričnog prostora kao bitnog koraka u kirurškoj tehnici pri liječenju analne fistule [6, 39, 41, 78, 97].

U suvremenoj kirurškoj praksi pri operacijama analne fistule razvijene su hibridne tehnike koje kombiniraju različite kirurške tehnike dajući bolje postoperativne rezultate [14, 15]. Jedna od mogućnosti kombinacija je i kombinacije LIFT tehnike s bioprostetskim heterolognim materijalom kao što su opisane BioLIFT i LIFT-Plug tehnike. Ove kombinacije pokazuju dodatne prednosti, uključujući smanjenje recidiva i poticanje regeneracije tkiva, čime se potvrđuje vrijednost integracije kirurških i regenerativnih pristupa [94, 95].

Inspiracija autora ovog doktorata za razvoj nove kirurške metode sa ciljem postizanja visokog postotka primarnog cijeljenja nakon operacije analne fistule, proizlazi upravo na naglašavanju važnosti intersfinkteričnog prostora, hibridnim kirurškim tehnikama, dobrim rezultatima kombinacija LIFT tehnike s bioprostetskim heterolognim materijalom kako i saznanjima i vlastitim iskustvima o regenerativnom potencijalu kože opisanom pod dijelom 1.9.2. ovog doktorata.

Razvijena je nova do sad neopisana kirurška tehnika, „Tehnika implantacije autolognog kožnog presatka u intersfinkterični prostor pri liječenju analne fistule“ (engl. - *Autologous Skin Graft Intersphincteric Implantation in anal Fistula Treatment – ASGIIFT*) [116, 119].

ASGIIFT nadopunjuje standardnu LIFT proceduru implantacijom posebno pripremljene autologne kože (samo dermisa) u intersfinkterični prostor. Temeljni princip ideja je da kožni presadak potiče neoangiogenezu i cijeljenje, stabilizirajući intersfinkterični prostor što pridonosi većem postotku zacjeljenja fistule, ubrzanju vremena cijeljenja kao i smanjenju postotka recidiva u dugoročnom vremenu praćenja (engl. *follow up period*).

Veličina kožnog presatka određena je prema standardnim dimenzijama bioprotetskog materijala korištenog u BioLIFT i kombiniranim LIFT -plug tehnikama.

2. CILJ ISTRAŽIVANJA

Hipoteza

Hipoteza ovog istraživanja bila je da implantacija posebno pripremljenog autolognog kožnog presatka u intersfinkterični prostor tijekom operacije kompleksne transfinkterične analne fistule može rezultirati visokom stopom primarnog kliničkog cijeljenja, niskom stopom recidiva te očuvanjem analne kontinencije u postoperativnom praćenju.

Glavni cilj

Glavni cilj ovog istraživanja bio je procijeniti stopu postoperativnog primarnog cijeljenja kompleksnih transfinkteričnih analnih fistula nakon primjene nove kirurške tehnike „Tehnika implantacije autolognog kožnog presatka u intersfinkterični prostor pri liječenju analne fistule“ (ASGIIFT, iz engl. - *Autologous Skin Graft Intersphincteric Implantation in anal Fistula Treatment*).

Specifični ciljevi

Specifični, dodatni ciljevi ovog istraživanja su bili, pratiti vrijeme cijeljenja analne fistule postoperativno, pratiti postotak recidiva kroz period praćenja od minimalno 18 mjeseci (*engl. follow up period*), pratiti rizik postoperativnog razvoja nekog od oblika fekalne inkontinencije (koristeći Wexnerov upitnik predoperativno kao i postoperativno), pratiti eventualni razvoj nekih postoperativnih komplikacija te usporediti rezultate ove nove sfinkter poštedne kirurške tehnike za liječenje analnih fistula s prethodno objavljenim rezultatima tima KBC Rijeka pri liječenju analnih fistula drugim sfinkter poštednim tehnikama, kao i s publikacijama postojećih kirurških tehnika. Dodatni cilj je bio utvrditi sigurnost primjene ove nove kirurške tehnike u svakodnevnoj praksi.

3. ISPITANICI, MATERIJALI I METODE

3.1. Ispitanici

Cjelokupno provedeno istraživanje je bilo retrospektivnog karaktera te su u provođenju istog korišteni medicinski podaci pohranjeni u arhivi Zavoda za digestivnu kirurgiju, Klinike za kirurgiju, Kliničkog bolničkog centra Rijeka te podaci iz IBIS-a (informatičkog bolničkog sustava). Ispitanici koji su bili uključeni u istraživanje bolovali su od kompleksne transfinkterične analne fistule, a bili su operirani novom kirurškom metodom „Tehnika implantacije autolognog kožnog presatka u intersfinkterični prostor pri liječenju analne fistule“ (ASGIIFT, iz engl. *Autologous Skin Graft Intersphincteric Implantation in anal Fistula Treatment – ASGIIFT*), na Zavodu za digestivnu kirurgiju u razdoblju od 01.09.2021. - 01.01.2023. s periodom praćenja do 01.09.2024. (ukupno minimalno 18 mjeseci).

U ispitivanoj skupini uključeno je 40 ispitanika. Za potrebe usporedbe, rezultati su deskriptivno analizirani u kontekstu prethodno objavljenih rezultata tima KBC-a Rijeka te relevantne literature koja se bavi sfinkter-poštednim tehnikama kod kompleksnih analnih fistula.

3.2. Uključni i isključni kriteriji

Ispitanici koji su bili uključeni u studiju trebali su zadovoljiti kriterije da su stariji od 18 godina, da boluju od klinički i MR-om dokazane transfinkterične kompleksne analne fistule, da je navedena fistula posljedica upale analne žlijezde nastala posljedično prethodnom analnom apscesu (odnosno da je kriptoglandularne etiologije), da su bili operirani metodom implantacije autolognog kožnog presatka intersfinkterično (ASGIIFT tehnikom) te da su imali jasnu potpisanu suglasnost za pristanak na operaciju ovom tehnikom. Također uvjet koji je morao biti zadovoljen je da ispitanici nisu imali neki od ozbiljnijih predoperativnih poremećaja kontinencije.

Isključni kriteriji obuhvaćali su sve one bolesnike koji nisu operirani ASGIIFT tehnikom, potom bolesnici koji nisu imali transfinkteričnu kompleksnu analnu fistulu, bolesnici sa

niskim transfinkteričnim analnim fistulama koje zahvaćaju manje od 30% vanjskog analnog sfinktera, potom bolesnici sa jednostavnim, suprasfinkteričnim ili ekstrasfinkteričnim fistulama, kao i bolesnici koji nisu imali fistule kriptoglandularne etiologije, odnosno oni koji su imali fistule povezane s upalnim bolestima crijeva (Crohnova bolest) te s malignim bolestima i traumom. U studiju nisu bili uključeni bolesnici koji su već ranije imali neki od stadija fekalne inkontinencije. Bolesnici koji nisu imali MR nalaz iako su klinički imali jasnu visoku transfinkteričnu fistulu također su bili isključeni iz studije. Isključni kriteriji ostaju nepromijenjeni, ali dodatno naglašavamo da je svrha uključivanja bolesnika bila dobivanje homogenog uzorka za procjenu učinkovitosti ASGIIFT tehnike, a deskriptivna usporedba s prethodnim radovima služi isključivo informativno.

3.3. Etički aspekti istraživanja

Istraživanje je provedeno u skladu s načelima Helsinške deklaracije, najnovijom revizijom, Nürnberškim kodeksom i smjernicama dobre kliničke prakse kako bi se osigurala sigurnost i zaštita prava sudionika. Sve kliničke procedure provedene su unutar standardne rutinske skrbi, a ispitanici su bili prethodno detaljno informirani o prirodi svoje bolesti, planiranom kirurškom zahvatu i mogućim rizicima samog zahvata te su dali pisani informirani pristanak za sam operativni zahvat.

Primjena autolognog kožnog presatka, obrađenog i korištenog unutar iste operacije, ne uključuje heterologne ili sintetske materijale, čime se minimalizira rizik od imunoloških reakcija, prijenosa bolesti ili etičkih dilemama povezanim s bioprostetskim implantatima životinjskog podrijetla. Takav pristup osigurava etičku prednost u odnosu na neke druge kirurške tehnike poput BioLIFT ili LIFT-plug procedura. Također mora se napomenuti da nisu rađeni nikakvi dodatni operativni koraci izvan uobičajene kirurške prakse.

Istraživanje je retrospektivnog karaktera i temelji se na analizi kliničkih ishoda bolesnika liječenih ovom novom kirurškom tehnikom (ASGIIFT) u okviru rutinske kirurške prakse. Retrospektivna analiza omogućila je inicijalnu procjenu sigurnosti i učinkovitosti metode, a budući koraci istraživanja uključuju mogućnost prospektivnog, kontroliranog praćenja.

Pristup medicinskim podacima i rezultatima analize bio je strogo ograničen na potrebe istraživanja, a svi podaci obrađivani su kodirano kako bi se očuvala privatnost ispitanika. Protokol istraživanja odobren je od strane Etičkog povjerenstva Kliničkog bolničkog centra Rijeka (sjednica održana 24.01.2025., ur. broj: 2170-29-02/1-25-2).

Uvođenjem ovakvog pristupa osigurano je poštivanje temeljnih bioetičkih principa: autonomnosti, pravednosti, dobročinstva i neškodljivosti, pri čemu su integritet, privatnost i sigurnost ispitanika potpuno zaštićeni.

3.4. Metode, priprema bolesnika za operativni zahvat, opis ASGIIFT kirurške tehnike

Svim bolesnicima uključenima u studiju bio je napravljen klinički pregled u ambulanti, uključujući digito-rektalni pregled pri čemu je korištena i metalna sonda za orijentaciju toka fistuloznog kanala. Također su prethodno svi bolesnici bili upućeni na magnetsku rezonancu (MRI) zdjelice po protokolu za fistule radi predoperativnog planiranja.

Na temelju nalaza MRI-a, uključenih kriterija, te nakon što im je detaljno objašnjena njihova bolest, plan liječenja i prezentirana ASGIIFT procedura te nakon što su dali pisanu suglasnost za zahvat ASGIIFT tehnikom (*engl. informed consent*), bolesnicima je zakazan termin operacije ASGIIFT tehnikom (ukupno n = 40 odraslih bolesnika).

Uključeni bolesnici imali su kompleksne kriptoglandularne transfinkterične analne fistule koje zahvaćaju više od 30% vanjskog analnog sfinktera, s jednim kanalom, maksimalne duljine do 10 cm prema kliničkom i predoperativnom nalazu MR-a, bez značajnih ekstrasfinkteričnih apscesa (promjer fistuloznog kanala ≤ 1 cm u promjeru).

Također je kod bolesnika učinjena procjena predoperativne kontinencije koristeći Wexnerov upitnik (tablica 2) [24].

TIPOVI INKONTINENCIJE	UČESTALOST				
	NIKAD	RIJETKO	POVREMENO	ČESTO	UVIJEK
Formirana stolica	0	1	2	3	4
Tekuća stolica	0	1	2	3	4
Vjetrovi	0	1	2	3	4
Potreba za nošenjem uložaka / pelena	0	1	2	3	4
Utjecaj na životnu kvalitetu	0	1	2	3	4

Tablica 2. Wexnerov upitnik za procjenu kontinencije. Tumačenje rezultata: 0 – Nema inkontinencije, normalna funkcija; 1–4 – Blaga inkontinencija; rijetke epizode, obično ne utječe značajno na kvalitetu života; 5–9 – Umjerena inkontinencija; epizode su češće i mogu zahtijevati prilagodbe u životnom stilu.; 10–14 – Teža inkontinencija; značajan utjecaj na svakodnevni život, moguće potrebe za dodatnom zaštitom.; 15–20 – Teška inkontinencija; stalna ili gotovo stalna, zahtijeva intenzivnu medicinsku ili kiruršku intervenciju. (Prilagođeno prema [24]).

Predoperativno postavljanje „*loose setona*“ nije se rutinski provodilo prije same procedure. Samo je 12 bolesnika imalo prethodno postavljene setone tijekom ranijih kirurških zahvata.

Svi zahvati su izvedeni od strane iskusnog kirurga (koloproktologa) s minimalno 5 godina iskustva u liječenju kompleksnih analnih fistula te iskustva sa korištenjem više različitih sfinkter-poštednih tehnika, pri čemu je kirurg koji je izvodio operativni zahvat ASGIIFT tehnikom morao imati minimalno godišnje 80 operacija kompleksnih analnih fistula različitim kirurškim metodama.

Postoperativno praćenje bolesnika nakon otpusta je provedeno u specijalističkim ambulantom od strane operatera, koje je osim samog pregleda uključivalo nježan debridman (čišćenje) fistuloznog kanala pod lokalnom anestezijom koristeći kirurški instrument kohleu uz ispiranje rane fiziološkom otopinom. Prvi kontrolni pregled je bio zakazan 3.– 4. dan nakon operacije, a potom su se pregledi vršili jednom tjedno prema standardnoj praksi nakon operacije analne fistule sfinkter-poštednim tehnikama u našoj ustanovi (KBC Rijeka).

Nakon potpune epitelizacije i cijeljenja fistule, odnosno rane, pacijenti su praćeni svakih 1–2 mjeseca, odnosno ranije po potrebi

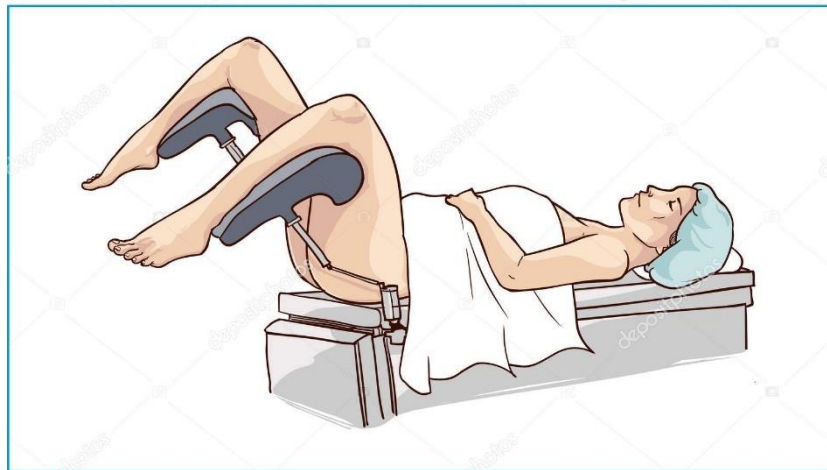
3.4.1. Priprema bolesnika za operativni zahvat

Osim detaljnog objašnjenja njihove bolesti, mogućih komplikacija tijekom liječenja te mogućnosti neuspjeha operacije, učinjeni su dodatni koraci uobičajeni za kiruršku praksu prije operacije bolesnika sa kompleksnim analnim fistulama.

Svi bolesnici su prošli pripremu crijeva prije operacije. Bolesnici su dobili upute da prestanu pušiti i konzumirati alkohol predoperativno minimalno 2-3 dana. Predoperativna antibiotska profilaksa davana je intravenozno 30–60 minuta prije operativnog zahvata, koristeći ciprofloksacin 400 mg (ili gentamicin 160 mg u slučaju alergije) i metronidazol 500 mg.

3.4.2. Opis ASGIIFT kirurške tehnike

Svi zahvati su izvedeni pod spinalnom ili općom anestezijom (34 pod spinalnom, 6 pod općom). Bolesnici su operirani u litotomijskom (ginekološkom položaju) u operacijskoj sali po pravilima koje nalaže ponašanje u kirurškoj operacijskoj dvorani (slika 11) [116, 117, 119].

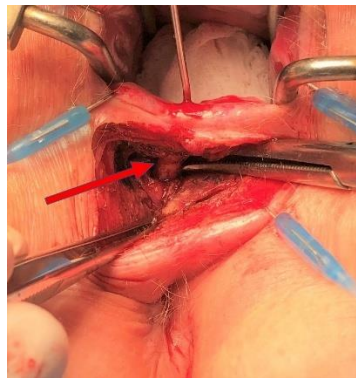


Slika 11. Litotomijski položaj (prilagođeno prema [117]).

Nakon inspekcije perianalne kože i identifikacije vanjskog otvora fistule, analni kanal se detaljno pregleda instrumentom analnim raširivačem (retraktorom, engl.- *retractor*). Unutarnji fistulozni otvor se pokušava identificirati sondiranjem metalnom sondom ili

ubrizgavanjem fiziološke otopine kroz vanjski fistulozni otvor korištenjem medicinske štrcaljke (šprice). Ako se inicijalno unutarnji fistulozni otvor jasno ne identificira agresivno sondiranje se ne smije provoditi kako ne bi došlo do stvaranja iatrogenog odnosno lažnog (artificijelnog) unutarnjeg otvora. U tom slučaju potrebno je bazirati se na nalaz MRI-a, odnosno u iznimnim slučajevima se može vršiti intraoperativni endoanalni ultrazvuk zbog jasnog verificiranja toka fistuloznog kanala.

Pristup u intersfinkterični prostor vrši se lučnim rezom (incizijom) skalpelom na samom analnom rubu u dužini 2-3 cm, u projekciji same intersfinkterične brazde. Potom se korištenjem električnog noža (elektrokautera) i minuciozne kirurške preparacije koristeći ili kirurške škare ili pean (kirurški instrument), pristupi dublje u intersfinkterični prostor razdvajajući postepeno unutarnji od vanjskog analnog sfinktera sve dok se ne pristupi na sam intersfinkterični dio kanala analne fistule (slika 12).



Slika 12. Ispreparirani intersfinkterični dio fistuloznog kanala označen sa crvenom strelicom (prilagođeno iz [119]).

Nakon identifikacije i jasnog prepariranja, intersfinkteričnog dijela fistule isti se u potpunosti odstrani (ekscidira) zajedno s pretpostavljenom analnom žlijezdom koja je i bila uzrok nastanka analnog apscesa te posljedično tome i same analne fistule. Potom slijedi dodatno čišćenje kompletnog granulacijskog tkiva iz kanala fistule procesom ekskoleacije kroz vanjski fistulozni otvor sve do diseciranog intersfinkteričnog dijela fistule. Po učinjenom vrši se ispiranje rane (ostatnog fistuloznog kanala) sa fiziološkom otopinom. Po obavljenom postupnu očekivano je da nakon odstranjenja (ekscizije) intersfinkteričnog dijela fistuloznog kanala zaostaju manji defekti i to na samom unutarnjem analnom sfinkteru te na vanjskom analnom sfinkteru kroz koji je prolazila fistula.

Sljedeći korak uključuje zatvaranje zaostalih defekata kako na unutarnjem analnom sfinkteru šivanjem resorptivnim polifilamentnim šavom 3-0 kroz intersfinkterični prostor, a zatim se šiva i zatvara defekt vanjskog analnog sfinktera na isti način, slično kao u LIFT proceduri.

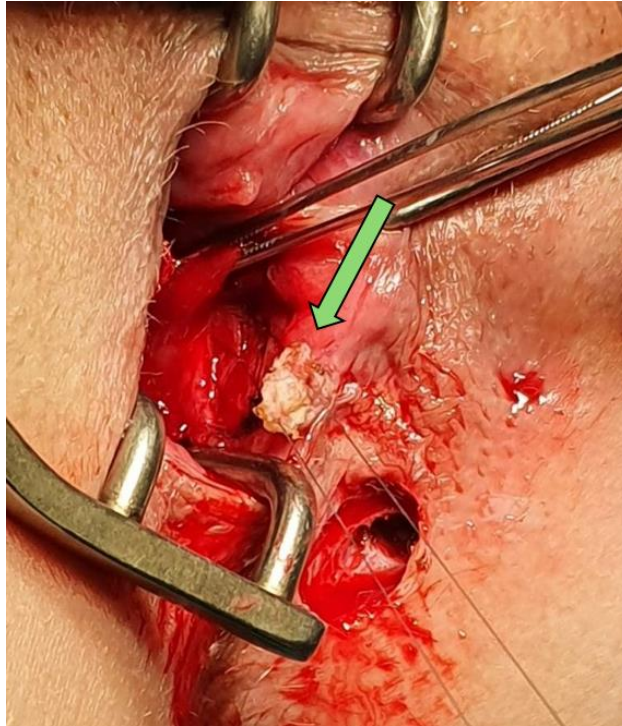
U sljedećem koraku vrši se proširenje mjesta vanjskog fistuloznog otvora zbog osiguravanja adekvatne postoperativne drenaže poštujući Gargova načela DRAPE i HOPTIC. Vanjski fistulozni otvor se proširi ekscizijom okolnog tkiva u širini nešto više od 1 centimetra.

Tad slijedi ključan dio ASGIIFT procedure. Umjesto da se dio kože sa pripadajućim tkivom koji se odstrani tokom uobičajene procedure proširenja mjesta vanjskog fistuloznog otvora medicinski deponira, u ASGIIFT proceduri navedeni dio kože se nastavlja koristiti u daljnjim koracima ASGIIFT procedure.

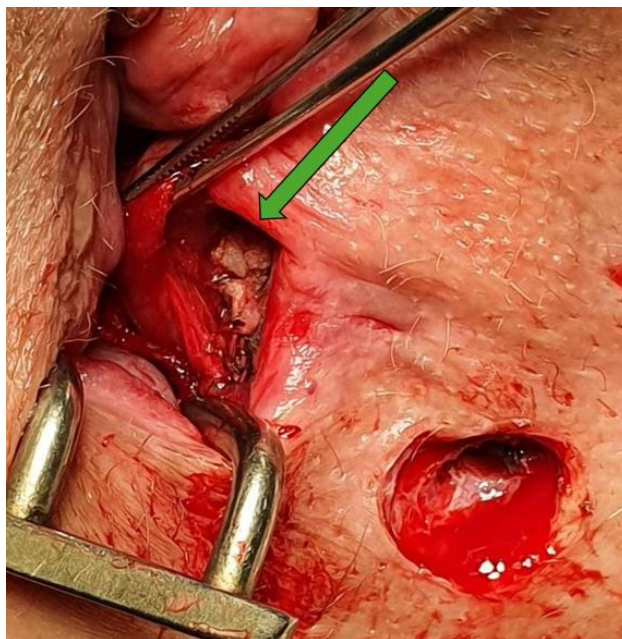Posebno pripremljeni navedeni dio kože, koji nije promijenjen kroničnom upalom na mjestu vanjskog fistuloznog otvora se koristi kao slobodni kožni presadak za implantaciju u intersfinkterični prostor – ključni korak ASGIIFT tehnike.

Kožni presadak za ASGIIFT proceduru je veličine 1 × 1 cm i debljine 3–4 mm. Isti se pripremi na način da se oštro koristeći škare uklani epidermis i višak masnog tkiva, ostavljajući samo dermis. Tako pripremljeni presadak se dobro ispere fiziološkom otopinom te se s istim pažljivo manipulira izbjegavajući bilo koju moguću traumu bilo gnječenjem bilo na neki drugi način.

Tako pripremljeni autologni kožni presadak se implantira u intersfinkterični prostor i fiksira resorptivnim šavima 4-0 šivajući isti za unutarnji analni sfinkter na mjestu prethodno spomenute reparacije defekta u mišiću (slika 13). Kad je presadak pozicioniran te pričvršćen čvorom, dodatno se rubovi istog učvrste pojedinačnim šavima. Na taj način kožni presadak je pozicioniran na unutarnji analni sfinkter u intersfinkterični prostor poput „razvučene gume za žvakanje“ (slika 14). Slijedi zatvaranje same rane po preparaciji (disekciji) intersfinkteričnog prostora sa više pojedinačnih resorptivnih šava.



Slika 13. Autologni kožni presadak neposredno prije implantacije u intersfinkterični prostor označen zelenom strelicom (prilagođeno iz [119]).



Slika 14. Autologni kožni presadak implantiran u intersfinkterični prostor prije neposrednog zatvaranja istog (prilagođeno [119]).

3.4.3. Postoperativna njega i preporuke

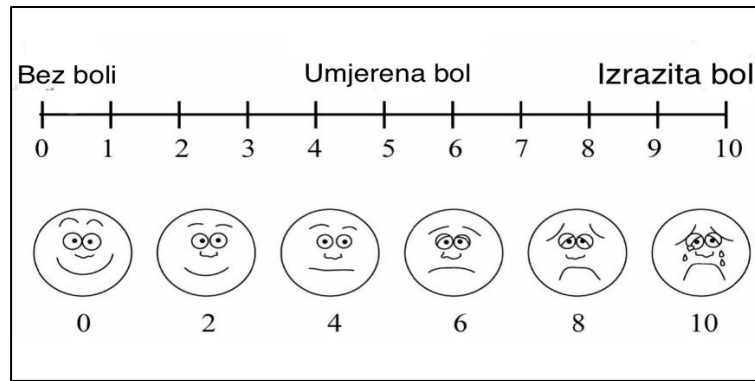
Svi bolesnici operirani ASGIIFT tehnikom otpuštaju se istog dana ili dan nakon operacije, uz preporuku nastavka uzimanja oralne antibiotske terapije kroz narednih 7 dana (ciprofloksacin 500 mg svakih 12 sati i metronidazol 400 mg svakih 8 sati). Preporuča se također korištenje probiotika za vrijeme uzimanja antibiotika.

S obzirom na neke moguće benefite i iskustva autora ovog doktorata, iako bez uporišta u randomiziranim studijama u vidu primjene flavonoida u postoperativnom tijeku kod bolesnika operiranih sfinkter poštednim tehnikama, preporuča se i primjena flavonoida (diosmin-hesperidin 1000 mg dnevno) [14, 15].

Pacijentima se savjetuje tuširanje rane 2–3 puta dnevno, osobito nakon defekacije, te primjena odgovarajućih medicinskih gaza. Također se savjetuje ne sjedenje direktno na rani da se ne kompromitira sama cirkulacija i uspjeh operacije. Preporuča se i dijeta bogata vlaknima, a u slučaju da bolesnik inače ima neredovitu tvrđu stolicu preporuča se i korištenje laksativa. Također se preporuča i prestanak pušenja i konzumacije alkohola s obzirom na negativan utjecaj navedenih na mikrocirkulaciju.

3.5. Klinički ishodi bolesnika i praćenje

Primarni ishod studije bila je postoperativna stopa primarnog cijeljenja, definirana klinički. Sekundarni ishodi obuhvaćali su procjenu postoperativne kontinencijske funkcije, procjenu postoperativne boli, vrijeme potrebno do potpunog kliničkog cijeljenja te druge potencijalne postoperativne komplikacije. Za procjenu funkcije kontinencije korišten je Wexnerov upitnik, dok je za procjenu postoperativne boli korištena vizualna analogna skala (VAS – iz engl. *visual analogue scale*) (slika 15).



Slika 15. VAS ljestvica boli (iz engl. visual analogue scale) (prilagođeno iz [118]).

Kako je i uobičajeno u kirurškoj praksi, cijeljenje je bilo definirano potpunim zaraštavanjem rane na mjestu ranijeg vanjskog fistuloznog otvora, zatim cijeljenja rane intersfinkteričnog pristupa, odsustva sekrecije na mjestu ranije analne fistule te odsustva nelagode, bolnosti ili otečenosti na mjestu ranije analne fistule što je inače uobičajeno notirano u liječničkom nalazu. Postoperativna procjena cijeljenja temeljila se na strukturiranom kliničkom praćenju od strane iskusnog koloproktologa. Rutinske postoperativne slikovne metode (MRI ili ultrazvuk) nisu se provodile jer nisu standard u uobičajenoj praksi. Umjesto toga korištena je striktna klinička evaluacija koja daje pouzdanu procjenu cijeljenja fistule. Svi pacijenti su praćeni i duže nego što je uobičajeno u praksi i to do 18 mjeseci nakon operacije, uz tjedne preglede sve dok nije postignuta potpuna epitelizacija, a zatim kontrolni pregledi svakih 1–2 mjeseca.

Dobiveni rezultati praćenja uspoređeni su s ranijim rezultatima tima KBC Rijeka gdje su korištene druge kirurške tehnike pri liječenju kompleksnih analnih fistula kriptoglandularne etiologije kao i sa drugim publiciranim rezultatima drugih studija gdje su primjenjene neke druge sfinkter poštedne tehnike kod operacije analnih fistula istog uključnog kriterija.

3.6. Statistička obrada podataka

Za prikupljanje i obradu podataka korišten je računalni program Microsoft Excel (Microsoft, Seattle, WA). Statistička analiza provedena je primjenom deskriptivne statistike. Kategorijske varijable prikazane su kao apsolutne i relativne frekvencije (broj

i postotak ispitanika), dok su kontinuirane varijable prikazane kao medijan i raspon ili srednja vrijednost i standardna devijacija, ovisno o raspodjeli podataka.

S obzirom na veličinu uzorka i retrospektivni karakter studije, analiza se fokusira na opis i kliničku interpretaciju dobivenih rezultata, uključujući deskriptivnu usporedbu s prethodnim rezultatima tima i relevantnom literaturom.

Deskriptivna usporedba s prethodnim rezultatima i literaturom ima isključivo informativni karakter i nije namijenjena testiranju hipoteza.

4. REZULTATI

4.1. Kliničke značajke bolesnika

4.1.1. Demografske značajke bolesnika

U studiju je uključeno ukupno 40 odraslih bolesnika s kompleksnim kriptoglandularnim transsfinkteričkim analnim fistulama liječenim ASGIIFT tehnikom.

Među njima je bilo 29 muškaraca (72,5 %) i 11 žena (27,5 %), a prosječna dob bolesnika iznosila je 41,8 godina.

Kod 32 bolesnika radilo se o primarnim analnim fistulama koje prethodno nisu bile kirurški liječene (bez prethodnih operacija), dok je 8 bolesnika imalo recidivirajuće fistule te su prethodno bili operirani. Od tih osam bolesnika, šest je prethodno operirano VAAFT (engl. *Video Assisted Anal Fistula Treatment*) metodom, a dvoje LIFT (engl. *Ligation of Intersphincteric Fistula Tract*) metodom, najmanje četiri mjeseca prije planirane ASGIIFT procedure.

Lokalizacija fistula bila je dominantno posteriorna kod 28 bolesnika (70%), dok je 12 bolesnika (30%) imalo anteriorno smještenu fistulu u litotomijskom položaju.

Svim bolesnicima prethodno je učinjen detaljan klinički pregled. Također je učinjena i magnetska rezonancija (MRI) zdjelice koja je potvrdila kriterije za kompleksnu transsfinkteričku analnu fistulu

Bolesnici koji su bili uključeni u studiju imali su fistule sjedan kanalom bez sekundarnih grananja, maksimalne duljine kanala fistule do 10 cm i širine do 1 cm, bez značajnih ekstra ili intrasfinkteričnih kolekcija (apscesa) prema nalazu MRI-a.

Od ukupno 40 bolesnika uključenih u studiju, 15 bolesnika (37,5 %) bili su pušači.

Za procjenu funkcije analnog sfinktera prije operacije korišten je upitnik za fekalnu inkontinenciju (Wexnerov upitnik). Značajne predoperativne smetnje kontinencije nisu zabilježene. Od ukupno 40 bolesnika uključenih u studiju samo su dva bolesnika imala po Wexnerovom upitniku zbroj od 2, što je upućivalo na minimalanu klinički irelevantan poremećaj funkcije fekalne kontinencije (Tablica 3).

Značajka	Broj pacijenata (n=40)	Postotak (%)
Spol – muškarci	29	72,5%
Spol – žene	11	27,5%
Prosječna dob (godine)	41,8	–
Primarne fistule	32	80%
Recidivirane fistule	8	20%
Lokacija fistule – posteriorna	28	70%
Lokacija fistule – anteriorna	12	30%
Preoperativni poremećaji kontinencije (Wexner 2)	2	5%

Tablica 3. Demografski podaci pacijenata.

4.1.2. Ostali čimbenici koji su mogli utjecati na ishod operacije

Potencijalni čimbenici koji su mogli utjecati na ishod liječenja uključivali su prethodne operacije analne fistule, predoperativno postavljanje drenažnog setona te intraoperativnu identifikaciju unutarnjeg fistuloznog otvora.

Ukupno osam bolesnika koji su uključeni u studiju imalo je recidivirajuće fistule (prethodne operacije zbog analnih fistula. Od navedenih osam bolesnika, šest je prethodno bilo operirano VAAFT metodom, a dvoje LIFT metodom, najmanje četiri mjeseca prije ASGIIFT procedure.

Predoperativni drenažni seton bio je postavljen kod 12 bolesnika (30 %) tijekom minimalnog razdoblja od četiri mjeseca. Kod šest bolesnika seton je postavljen nakon prethodnih operacija analne fistule, dok je kod preostalih šest postavljen nakon incizije perianalnog apscesa. Gledajući bolesnike sa prethodno postavljenim drenažnim

setonom, od ukupno 12 bolesnika, nakon ASGIIFT procedure do uspješnog cijeljenja dolazi u 10 slučajeva (83,3 %).

Identifikacija unutarnjeg fistuloznog otvora tijekom operacije bilo je u 34 slučaja (85 %), što jer uključivalo i sve bolesnike s prethodnim operacijama (s recidivnim fistulama).

Kod bolesnika sa jasno verificiranim unutarnjim fistuloznim otvorom inicijalno cijeljenje je postignuto u 33 slučaja, dok je jedan slučaj bio neuspješan. Tijekom dugoročnog praćenja dodatna dva bolesnika iz ove skupine razvila su recidiv. Isto ukazuje da je od ukupno 34 bolesnika sa jasno verificiranim unutarnjim fistuloznim otvorom nakon ASGIIFT procedure do primarnog cijeljenja fistule došlo u 31 slučaju (91,1%).

Kod ostalih 6 bolesnika kod kojih se tijekom ASGIIFT procedure nije verificirao unutarnji fistulozni otvor recidiv je zabilježen kod dva bolesnika (33,3%) (Tablica 4).

Faktor / intervencija	Broj pacijenata (n=40)	Postotak (%)	Primarno cijeljenje nakon ASGIIFT	Postotak uspjeha (%)
Prethodne recidivirajuće fistule	8	20%	–	–
Prethodne operacije – VAAFT	6	15%	–	–
Prethodne operacije – LIFT	2	5%	–	–
Preoperativni drenažni seton	12	30%	10	83,3%
Unutarnji fistulozni otvor identificiran	34	85%	31	91,1%
Unutarnji fistulozni otvor nije identificiran	6	15%	4	66,7%

Tablica 4. Faktori rizika rekurencije i prethodne intervencije.

4.2. Rezultati primarnog cijeljenja nakon ASGIIFT procedure

Primarno kliničko cijeljenje postignuto je inicijalno kod 37 bolesnika (92,5 %) u medijanu od četiri tjedna nakon operacije (raspon 3–6 tjedana). Tijekom dugoročnog praćenja dva su bolesnika razvila recidiv analne fistule, i to nakon tri odnosno četiri mjeseca, čime je konačna stopa trajnog cijeljenja iznosila 87,5 % (35 od 40 bolesnika).

Svi bolesnici kod kojih nije došlo primarnog cijeljenja analne fistule u periodu praćenja imali su stražnju poziciju analne fistule (*lat. posteriorno*). Kod svih pet (5) bolesnika radilo se o muškarcima. Za napomenuti je da je kod svih tih pet bolesnika tijekom praćenja došlo do konverzije kompleksne transfinkterične fistule u jednostavnu intersfinkteričnu fistulu. Navedena konverzija bila je posljedica cijeljenja fistuloznog kanala koji je prolazio od vanjskog fistuloznog otvora do intersfinkteričnog prostora, uključujući i dio kanala kroz mišić vanjskog analnog sfinktera. U navedenim slučajevima s obzirom da nije zacijelio samo kraći dio fistuloznog kanala između unutarnjeg fistuloznog otvora i intersfinkteričnog prostora govorimo o konverziji transfinkterične fistule u intersfinkteričnu..

Na taj način stvoreni su uvjeti za sigurno izvođenje fistulotomije bez rizika razvoja postoperativne fekalne inkontinencije. Tim više što se radilo o muškarcima sa *posteriorno* smještenim fistulama gdje je debljina analnog sfinkternog kompleksa dovoljna da prilikom presjecanja (fistulotomije) ne dođe do postoperativnog razvoja nekog od oblika inkontinencije.

Fistulotomija je učinjena četiri mjeseca nakon ASGIIFT procedure, a kod svih bolesnika postignuto je potpuno cijeljenje bez komplikacija i bez razvoja bilo kojeg oblika inkontinencije.

Nakon ASGIIFT procedure, od ukupno 40 bolesnika operiranih ovom tehnikom, inicijalno cijeljenje postignuto je u 35 slučajeva. Kod preostalih 5 bolesnika koji nisu inicijalno zacijelili, došlo je do konverzije transfinkterične fistule u intersfinkteričnu fistulu, koja je potom uspješno tretirana fistulotomijom. Time se praktički kod svih 40 bolesnika postiglo konačno cijeljenje (Tablica 5).

Ishod	Broj pacijenata (n=40)	Postotak (%)	Medijan vremena (tjedni)	Napomene
Primarno cijeljenje	37	92,5%	4 (3–6)	–
Recidiv tijekom praćenja	2	5%	–	Nakon 3 i 4 mjeseca
Konačno trajno cijeljenje	35	87,5%	4	Uključuje uspješno konvertirane fistule
Konverzija transsfinkterične u intersfinkteričnu fistulu	5	12,5%	–	Omogućena kasnijom fistulotomijom bez inkontinencije

Tablica 5. Primarni i konačni rezultati cijeljenja.

4.3. Sekundarni ishodi nakon ASGIIFT procedure

Sekundarni ishodi uključivali su procjenu postoperativne boli, vrijeme trajanja operacije, vrijeme oporavka i povratka svakodnevnim aktivnostima, kao i pojavu recidiva i konverzije fistula.

Postoperativna bol bila je blaga kod većine bolesnika, a procjena pomoću vizualne analogne skale (VAS, od engl. *Visual Analogue Scale*) tijekom prvih 48 sati dala je prosječnu vrijednost od 2,5 (raspon 0–5). Medijan trajanja operacije iznosio je 35 minuta (raspon 20–45 minuta), dok je medijan vremena povratka svakodnevnim aktivnostima bio 25 dana (raspon 14–45 dana).

Kod pet bolesnika koji nisu inicijalno postigli primarno cijeljenje došlo je do konverzije transsfinkterične u intersfinkteričku fistulu, koja je potom uspješno tretirana dodatnom fistulotomijom, što je omogućilo konačno cijeljenje kod svih uključenih bolesnika.

Sve konverzije fistula i naknadne intervencije opisane su u odjeljku 4.4, zajedno s postoperativnim komplikacijama i utjecajem na kontinenciju (Tablica 6).

Ishod	Medijan	Raspon
Postoperativna bol (VAS)	2,5	0–5
Trajanje operacije (min)	35	20–45
Povratak u svakodnevne aktivnosti (dani)	25	14–45

Tablica 6. Sekundarni ishodi.

4.4. Utjecaj ASGIIFT procedure na postoperativnu kontinenciju i druge postoperativne komplikacije

Nakon ASGIIFT procedure niti jedan bolesnik nije imao pogoršanje kontinencijske funkcije. Dva bolesnika s minimalnim preoperativnim smetnjama kontinencije (Wexnerov zbroj 2) nisu imala dodatno pogoršanje nakon operacije.

Teške postoperativne komplikacije nisu zabilježene.

Kod dva bolesnika razvila se prolazna postoperativna urinarna retencija u trajanju kraćem od 12 sati, zbog čega je bilo potrebno postaviti privremeno urinski kateter. Oba bolesnika bila su operirana u spinalnoj anesteziji.

Također, kod tri bolesnika zabilježena je rana postoperativna dehiscencija rane na mjestu intersfinkteričnog pristupa unutar prva dva tjedna nakon operacije. Svi navedeni bolesnici pripadali su skupini koja nije postigla primarno cijeljenje te je kod njih kasnije došlo do konverzije fistule.

Sve naknadne fistulotomije izvedene su bez komplikacija, uključujući infekcije ili poremećaje kontinencije (Tablica 7).

Komplikacija	Broj pacijenata (n=40)	Postotak (%)
Nove poremećaje kontinencije	0	0%
Postoperativna urinarna retencija	2	5%
Dehiscencija rane	3	7,5%
Konverzija transsfinkteričke u intersfinkteričnu fistulu	5	12,5%

Tablica 7. Postoperativni utjecaj na kontinenciju i druge komplikacije.

4.5. Usporedba ASGIIFT procedure s drugim sličnim kirurškim tehnikama

U ovoj studiji primarni ishod ASGIIFT procedure, definiran kao potpuna klinička epitelizacija vanjskog fistuloznog otvora uz odsutnost sekrecije i boli tijekom 18-mjesečnog praćenja, postignut je kod 87,5 % bolesnika, uz medijan vremena cijeljenja od četiri tjedna. Konačno cijeljenje, uključujući dodatne zahvate kod bolesnika s konverzijom fistule, ostvareno je kod svih uključenih bolesnika.

U literaturi su opisane i druge sfinkter-poštedne tehnike. Rojanasakul je za LIFT proceduru izvijestio o inicijalnoj stopi uspjeha od 94,4 %, dok meta-analiza Honga i suradnika, koja je obuhvatila 24 studije s ukupno 1.110 bolesnika, navodi prosječnu stopu cijeljenja od 76,4 % uz prosječno praćenje od 10,3 mjeseca. Ellisova BioLIFT tehnika, koja uključuje postavljanje bioprostetskog grafta u intersfinkterični prostor, rezultirala je kliničkim cijeljenjem u 29 od 31 bolesnika (94 %).

U prethodnoj publikaciji našeg tima o VAAFT proceduri (Zelić, Karlović i sur., 2020) praćeno je 73 bolesnika s kompleksnim kriptoglandularnim analnim fistulama tijekom dvogodišnjeg razdoblja. Primarno cijeljenje postignuto je kod 52 bolesnika (71,2 %), dok je konačno cijeljenje, uključujući reoperacije, zabilježeno kod 62 bolesnika (84,9 %). Medijan vremena do primarnog cijeljenja iznosio je približno šest tjedana, što je

dulje u usporedbi s ASGIIFT procedurom. Identifikacija unutarnjeg fistuloznog otvora bila je moguća u 64,4 % slučajeva, što je niže u odnosu na 85 % u ASGIIFT seriji. Kao i kod ASGIIFT procedure, pogoršanje kontinencije nije zabilježeno, a komplikacije su bile rijetke i pod kontrolom.

Usporedba osnovnih ishoda ASGIIFT procedure s drugim sličnim tehnikama prikazana je u odgovarajućoj tablici (Tablica 8).

Tehnika	Broj pacijenata	Primarno cijeljenje (%)	Konačno cijeljenje (%)	Medijan vremena do primarnog cijeljenja (tjedni)
ASGIIFT	40	87,5	100	4 (3–6)
LIFT	1.110*	76,4	–	–
BioLIFT	31	94	94	–
VAAFT	73	71,2	84,9	6

Tablica 8. Primarno i konačno cijeljenje – usporedba ASGIIFT-a sa sličnim tehnikama.

Svi bolesnici uključeni u studiju završili su 18-mjesečni period praćenja. Rezultati ovog istraživanja prihvaćeni su za objavu u časopisu *Colorectal Disease* [119].

5. RASPRAVA

Analne fistule i dalje predstavljaju značajan kirurški izazov zbog visoke stope recidiva, produženog vremena cijeljenja te mogućeg razvoja postoperativnih komplikacija, od kojih je najznačajniji neki oblik fekalne inkontinencije.

Iako su opisane brojne kirurške metode, još uvijek ne postoji jedinstveni standardizirani terapijski postupak. Kronični iscjedak, analna bol i lokalni dermatitis značajno narušavaju životnu kvalitetu bolesnika. Suvremeni pristup liječenju zahtijeva detaljno razumijevanje etiologije, patofiziologije i anatomske konfiguracije fistuloznog kanala u odnosu na analni sfinkterni mehanizam [6, 14, 15].

Analna fistula ispunjena je granulacijskim i fibroznim tkivom koje podržava kroničnu upalu u samoj fistuli te sprječava spontano cijeljenje. Upravo je zbog navedenog kirurški pristup jedini mogući izbor dugoročnog izlječenja [14, 15].

Većina analnih fistula nastaje kriptoglandularnom etiologijom, pri čemu infekcija analne žlijezde dovodi do apscesa i posljedičnog formiranja analne fistule. Procjenjuje se da 30–50 % perianalnih apscesa tijekom vremena evoluiraju u analnu fistulu. Kriptoglandularna teorija ostaje dominantna u suvremenoj kolorektalnoj kirurgiji, premda se točna etiologija često ne može precizno odrediti, dok kronična upala ima ključnu ulogu u nastanku fistula [6, 39].

Idealno liječenje analne fistule temelji se na dva osnovna principa: eradikacija sepse i granulacijskog tkiva kako bi se potaknulo cijeljenje fistuloznog kanala, te očuvanje integriteta analnog sfinkternog kompleksa i funkcije kontinencije.

Kod jednostavnih (površnih) fistula ovi ciljevi se lako postižu korištenjem tradicionalnih tehnika kao što je fistulotomija s visokom stopom cijeljenja i minimalnim rizikom poremećaja kontinencije. Kod kompleksnih fistula, međutim, radikalniji zahvati povećavaju rizik oštećenja sfinktera i razvoja postoperativne inkontinencije, iako mogu osigurati primarno cijeljenje [14, 15].

Anatomija fistuloznog kanala i njegov odnos naspram analnog sfinkternog mehanizma, prema tome, od kritične su važnosti za planiranje liječenja. Za naglasiti je da incidencija nekog od oblika postoperativne fekalne inkontinencije korištenjem tradicionalnih kirurških tehnika seže i do gotovo 30% [12, 13].

Jedan od ključnih izazova osim ranije spomenutih pri operaciji analne fistule je i identifikacija i zbrinjavanje unutarnjeg otvora fistule, jer je njegova neadekvatna

detekcija snažno povezana s neuspjehom liječenja. Ovo naglašava važnost precizne predoperativne dijagnostike i pažljivog intraoperativnog planiranja [67].

Zbog potrebe za smanjenjem rizika mogućeg razvoja nekog od oblika postoperativne fekalne inkontinencije unazad dvadesetak godina dolazi do naglog razvoja brojnih sfinkter-poštednih kirurških tehnika. Cilj navedenih tehnika je očuvanje integriteta analnog sfinktera uz postizanje zadovoljavajuće stope primarnog cijeljenja, koja varira ovisno o tipu fistule i odabranoj metodi, ali i različitim autorima [14, 15, 40, 77-83].

Najpoznatije sfinkter-poštedne tehnike su LIFT (engl. *Ligation of Intersphincteric Fistula Tract*), VAAFT (engl. *Video-Assisted Anal Fistula Treatment*) i RAF (engl. *Rectal Advancement Flap*), dok metode poput FiLaC (engl. *Fistula Laser Closure*), fibrinskog ljepila, PRP (engl. *platelet-rich plasma*) i *fistula plug* tehnike pokazuju varijabilne rezultate.

Upravo zbog varijabilnih rezultata sfinkter-poštednih tehnika, znanstvenici su pokušali povezati ishod liječenja s upalnim odgovorom i mikrobiomom u fistuli. Istraživanja su pokazala povećanu ekspresiju proupalnih citokina poput IL-1 β , IL-8 i TNF- α te prisutnost bakterija koje stvaraju biofilm u kroničnim fistulama. Međutim, ti nalazi nisu doveli do promjene kliničkog pristupa niti standardizacije kirurške tehnike. Liječenje i dalje zahtijeva individualizirani pristup, uzimajući u obzir anatomsku složenost fistule i očuvanje funkcije analnog sfinktera, dok uloga mikrobioma ostaje predmet daljnjih istraživanja [43-46].

P. Garg je u svojim studijama istaknuo ključnu ulogu intersfinkteričnog prostora u patogenezi kompleksnih analnih fistula. Prema njegovim zapažanjima, gotovo sve kompleksne fistule uključuju određeni stupanj intersfinkterične zahvaćenosti, a fistula unutar zatvorenog intersfinkteričnog prostora ponaša se poput apscesa, zahtijevajući adekvatnu drenažu za postizanje uspješnog cijeljenja [14, 40, 41]. Ovaj pristup naglašava važnost preciznog intraoperativnog identificiranja unutarnjeg fistuloznog otvora i cijelog kanala fistule, čime se povećava stopa primarnog cijeljenja, a minimalizira rizik oštećenja sfinktera i razvoja postoperativne inkontinencije.

Gargova načela liječenja stoga sugeriraju da sfinkter-poštedni zahvati trebaju ciljano adresirati intersfinkterični dio fistule, uz minimalnu traumatizaciju okolnog analnog sfinkternog aparata. Upravo iz ovog koncepta proizašle su mnoge moderne sfinkter-poštedne i hibridne tehnike, koje kombiniraju endoskopske, mehaničke i biološke

metode s ciljem povećanja stope izlječenja, smanjenja recidiva i očuvanja funkcije kontinencije [14, 15, 89–93].

Zbog toga se suvremeni pristup liječenju analne fistule temelji na individualnom pristupu, uzimajući u obzir anatomiju fistule, prethodne zahvate, funkcionalni status sfinktera i očekivanja bolesnika. Dok se ne razviju jasni dokazi o superiornosti jedne tehnike ili njihove kombinacije, odluka o liječenju mora ostati prilagođena svakom pojedinačnom slučaju [14, 15].

Neke od opisanih mogućnosti liječenja analnih fistula su i primjena autolognog tkiva pri liječenju istih. Primjena autolognog tkiva u medicini temelji se na poticanju prirodnih regenerativnih mehanizama organizma uz minimalni rizik imunološke reakcije ili odbacivanja. Takvi pripravci široko se koriste u plastičnoj kirurgiji, ortopediji, dentalnoj medicini i sportskim ozljedama radi poboljšanja cijeljenja i funkcionalnog oporavka [98–101].

U liječenju analnih fistula autologno tkivo kombinirano je sa različitim sfinkter-poštednim tehnikama te su prijavljeni inicijalno dobri rezultati [104, 105, 108, 109].

Regenerativni pristupi, poput PRP-a ili terapija matičnim stanicama, potiču angiogenezu, moduliraju upalu i pospješuju regeneraciju tkiva. PRP se primjenjuje kao dodatak kirurškom zahvatu, najčešće nakon kiretaže fistuloznog trakta i zatvaranja unutarnjeg otvora, dok matične stanice pokazuju povoljan učinak osobito kod fistula povezanih s Crohnovom bolešću [82, 101, 104, 105, 108, 109].

Ova saznanja potvrđuju važnost regenerativnog pristupa u liječenju kompleksnih analnih fistula i predstavljaju logičnu osnovu za razvoj ASGIIFT procedure, koja kombinira mehaničko zatvaranje fistuloznog kanala s biološkom stimulacijom cijeljenja implantacijom autolognog kožnog presatka u intersfinkterični prostor.

Naime koncept uključenosti intersfinkteričnog prostora, kao i kriptoglandularna teorija kao osnovni okidač za nastanak analnih fistula, prisutna je kroz povijest.

Kirurzi su pokušali riješiti ovaj izazov razvojem različitih kirurških strategija [14, 15].

Matos i suradnici također su naglasili važnost intersfinkteričnog prostora. Oni su uveli sfinkter-poštedni pristup koji uključuje nekoliko ključnih koraka, a to su eliminacija kriptoglandularne sepse pristupom kroz intersfinkterični prostor, zatvaranje unutarnjeg

otvora, potpunu eksciziju fistuloznog kanala, primarni popravak fistuloznog kanala kroz vanjski sfinkter te primarno zatvaranje rane uz primjenu antibiotika [97].

Ovaj pristup kasnije je utjecao na razvoj Rojanasakulove LIFT tehnike (ligation of intersphincteric fistula tract) [78].

Kako bi se poboljšali ishodi LIFT procedure, Ellis je opisao implantaciju bioprostetskog grafta u intersfinkterični prostor tijekom LIFT zahvata – tzv. BioLIFT tehniku, dok je Han opisao kombinaciju LIFT tehnike sa implantacijom *fistula plug-a* u intersfinkterični prostor. Obe tehnike imale su visok postotak primarnog cijeljenja preko 90% [94, 95].

Dosadašnja iskustva s primjenom autolognih bioloških pripravaka potvrđuju važnost regenerativnog pristupa u liječenju kompleksnih analnih fistula. S obzirom na ograničenu dostupnost, visoku cijenu te mogući imunosni odgovor na heterologna tkiva, logično je bilo razviti pojednostavljenu tehniku korištenja autolognog tkiva pri operacijama analnih fistula. Također, PRP i mezenhimalne autologne stanice nisu uvijek dostupne zbog potrebe za dodatnom medicinskom opremom, pa uporaba kože predstavlja praktičnu i učinkovitu alternativu koja istovremeno kombinira mehaničko zatvaranje fistuloznog kanala s biološkom stimulacijom cijeljenja.

Poznavajući regenerativne mogućnosti kože, te oslanjajući se na vlastita iskustva i prethodne publikacije o primjeni kože u plastičnoj kirurgiji, ideja o razvoju nove kirurške tehnike za liječenje analnih fistula prirodno se nametnula. Koža, sa svojim slojevima epidermisa i dermisa, bogata keratinocitima, fibroblastima i mikrovaskularnom mrežom, pokazuje izniman potencijal za reepitelizaciju, neoangiogenezu i regeneraciju tkiva, a uporaba autologne kože smanjuje rizik imunoloških komplikacija i odbacivanja transplantata [111, 114].

Iskustva s primjenom autolognih bioloških pripravaka i regenerativnih tehnika, zajedno s rezultatima kombiniranih hibridnih LIFT procedura s heterolognim bioprostetskim materijalom (BioLIFT, LIFT-Plug), potvrdila su vrijednost integracije mehaničkog zatvaranja fistuloznog kanala i biološke stimulacije cijeljenja. Na temelju tih spoznaja i naglašene važnosti zbrinjavanja intersfinkteričnog prostora, razvijena je nova, do sada neopisna kirurška metoda – ASGIIFT (iz eng. *Autologous Skin Graft Intersphincteric Implantation in anal Fistula Treatment*) [116, 119].

ASGIIFT nadopunjuje standardnu LIFT proceduru implantacijom posebno pripremljenog autolognog dermalnog presatka u intersfinkterični prostor, s ciljem poticanja neoangiogeneze, stabilizacije intersfinkteričnog prostora i povećanja stope primarnog zacijeljenja fistule, uz smanjenje rizika recidiva u dugoročnom praćenju. Veličina presatka određena je prema standardnim dimenzijama bioprostetskog materijala korištenog u prethodno opisanim kombiniranim LIFT tehnikama.

Inicijalni rezultati ove studije potvrđuju da ASGIIFT tehnika predstavlja učinkovit i siguran pristup liječenju kompleksnih transfinkteričnih analnih fistula. Primarna stopa cijeljenja iznosila je 87,5% unutar medijana od četiri tjedna, bez značajnog pogoršanja kontinencije ili pojave ozbiljnih komplikacija.

Kod bolesnika kod kojih inicijalno nije došlo do postoperativnog zacijeljenja fistule, u svih 5 slučajeva je došlo do konverzije iz kompleksnih transfinkteričnih u jednostavne intersfinkterične fistule. Navedeni bolesnici sa konverzijom fistule uspješno su tretirani dodatnom fistulotomijom, također bez razvoja inkontinencije. Krajnji rezultat pokazuje da su svi bolesnici (n=40) postigli potpuni oporavak, što potvrđuje sigurnost, izvedivost i brzu funkcionalnu rekonstrukciju – ključne odlike sfinkter-poštednih tehnika.

Rezultati ASGIIFT procedure u ovoj studiji mogu se usporediti s objavljenim rezultatima drugih sličnih sfinkter-poštednih tehnika, kao što su LIFT, BioLIFT i VAAFT. Primarni cilj svih ovih tehnika jest postizanje što višeg postotka cijeljenja kompleksnih analnih fistula, uz očuvanje kontinencije i minimiziranje postoperativnih komplikacija.

Rojanasakul, koji je patentirao LIFT tehniku, izvijestio je o inicijalnim rezultatima primarnog cijeljenja od 94,4%, dok su kasnije studije pokazale varijabilne rezultate. Hong i suradnici u sistematskom pregledu i meta-analizi 24 studije, uključujući 1.110 pacijenata, izvijestili su prosječnu stopu uspjeha LIFT procedure od 76,4%, pri čemu su incidencija postoperativnih komplikacija i inkontinencija bile minimalne [77, 78].

Ellis je razvio BioLIFT tehniku, koja uključuje implantaciju bioprostetskog grafa u intersfinkterski prostor tijekom LIFT procedure, i postigao je kliničko cijeljenje u 29 od 31 pacijenta (94%) bez ozbiljnih komplikacija koje bi zahtijevale intervenciju. Han je također prikazao slične rezultate koristeći kombinaciju LIFT tehnike i fistula plug tehnike na sličnom broju uključenih ispitanika [94, 95].

Usporedno s ovim tehnikama, ASGIIFT procedura u našoj seriji bolesnika postigla je inicijalno primarno cijeljenje u 37 od 40 pacijenata (92,5%) unutar medijana od četiri tjedna, a konačno cijeljenje je postignuto u 35 od 40 pacijenata (87,5%). Konačna stopa cijeljenja, uključujući konverzije transfinkterične fistule u intersfinkteričnu fistulu i dodatne fistulotomije, bila je 100 %.

Osim toga, u prethodnoj publikaciji našeg tima iz KBC-a Rijeka o VAAFT proceduri (Zelić, Karlović i sur., 2020) praćeno je 73 pacijenta s kompleksnim kriptoglandularnim analnim fistulama tijekom dvogodišnjeg razdoblja. Primarno cijeljenje postignuto je u 52 pacijenta (71,2%), dok je konačno cijeljenje, uključujući reoperacije, zabilježeno u 62 pacijenta (84,9%). Medijan vremena do primarnog cijeljenja bio je oko šest tjedana, što je nešto dulje u odnosu na četiri tjedna kod ASGIIFT procedure. Identifikacija unutarnjeg otvora bila je moguća u 64,4% pacijenata, što je također nešto niže u odnosu na 85% kod ASGIIFT serije. Kao i kod ASGIIFT-a, VAAFT procedura nije dovela do pogoršanja kontinencije, a komplikacije su bile minimalne i pod kontrolom [93].

Komparirani rezultati s drugim tehnikama sugeriraju da ASGIIFT pruža sličan ili čak brži vremenski tijek cijeljenja u usporedbi s prethodno opisanim tehnikama, a dodatna prednost je upotreba autolognog dermalnog grafta, što izbjegava troškove i potencijalne komplikacije vezane uz bioprostetski materijal.

Iako su inicijalni rezultati ASGIIFT procedure ohrabrujući, uspješnost tehnike mogla bi ovisiti o više međusobno povezanih čimbenika.

Kao i kod drugih sfinkter-poštednih metoda, riječ je o postupku koji je djelomično ovisan o iskustvu kirurga (eng. *operator -dependent*) i korištenju minucioznog pristupa kako je naglašeno u opisu same tehnike. U našoj seriji kirurzi koji su izvodili ASGIIFT proceduru imali su veliko iskustvo pri operacijama kompleksnih analnih fistula različitim sfinkter poštednim tehnikama (godišnje izvode oko 80 takvih operacija). Iskustvo kirurga u izvođenju precizne intersfinkterične disekcije, pažljivom rukovanju autolognim dermalnim graftom te racionalnoj primjeni elektrokauterizacije može značajno utjecati na lokalnu perfuziju tkiva, stabilnost grafta i konačni ishod cijeljenja. Tehnička preciznost osobito je važna u fazi zatvaranja unutarnjeg fistuloznog otvora i implantacije grafta u intersfinkterični prostor.

Osim tehničkih aspekata, i čimbenici povezani sa samim bolesnikom (eng. *patient-specific factors*) mogli bi imati utjecaj na konačan ishod liječenja.

U našoj seriji 37,5 % bolesnika bili su pušači, a 20 % imalo je prethodno operirane (recidivirajuće) fistule. Poznato je da pušenje negativno utječe na mikrocirkulaciju i reparacijske procese, dok prethodne operacije mogu dovesti do fibroze i izmijenjene anatomije intersfinkteričnog prostora, što potencijalno otežava kiruršku disekciju i cijeljenje. Ovi nalazi u skladu su s ranijim istraživanjima koja identificiraju navedene čimbenike kao moguće prediktore lošijeg ishoda [14, 120-122].

Jedan od potencijalno važnih čimbenika koji može utjecati na uspješnost zahvata jest intraoperativna identifikacija unutarnjeg fistuloznog otvora. U našoj seriji unutarnji otvor verificiran je u 85 % slučajeva, pri čemu je stopa primarnog cijeljenja u toj skupini iznosila 91,1 %. Suprotno tome, kod bolesnika u kojih unutarnji otvor nije jasno identificiran zabilježena je viša stopa recidiva (33,3 %), uz uočeni trend prema lošijem ishodu u toj podskupini.

Međutim, s obzirom na relativno malen broj bolesnika, osobito u skupini bez jasno identificiranog unutarnjeg otvora, ove razlike nije moguće smatrati statistički čvrstim dokazom uzročno-posljedične povezanosti. Rezultate je stoga potrebno interpretirati s oprezom, kao indikativne nalaze koji upućuju na mogući prognostički značaj identifikacije unutarnjeg otvora, ali zahtijevaju potvrdu u većim, prospektivnim i komparativnim studijama.

Ovi podaci sugeriraju da nemogućnost identifikacije unutarnjeg otvora može predstavljati negativan prognostički čimbenik, vjerojatno zbog perzistencije kriptoglandularnog izvora infekcije i nepotpunog zatvaranja primarnog patološkog fokusa. Navedeno potvrđuje temeljno kirurško načelo da adekvatno zbrinjavanje unutarnjeg otvora i intersfinkteričnog prostora predstavlja ključnu komponentu uspješnog liječenja analne fistule [67, 83].

Što se tiče predoperativnog postavljanja drenažnog setona, u našoj seriji isti je bio prisutan kod 30% bolesnika.

U našoj seriji nije uočena jasna povezanost između prethodno postavljenog setona i povećane stope uspjeha, što je u skladu s literaturom koja sugerira da preoperativna

drenaža setonom ne povećava značajno stopu cijeljenja kod operacije transfunkterične analne fistule nakon slične tehnike (LIFT-a) [123].

Ipak, seton može imati ulogu u kontroli sepse i smanjenju akutne upale prije definitivnog zahvata, osobito kod bolesnika s prethodnim apscesima.

Sveukupno, rezultati ukazuju da je uspješnost ASGIIFT procedure rezultat kombinacije pravilne selekcije bolesnika, precizne kirurške tehnike i adekvatnog zbrinjavanja intersfunkteričnog prostora kao i unutarnjeg fistuloznog otvora, dok neidentifikacija istoga može predstavljati potencijalni čimbenik povećanog rizika za recidiv.

Razvoj ASGIIFT procedure najbolje je sagledati u okviru IDEAL (iz engl. *Idea, Development, Exploration, Assessment, Long-term study*) koncepta za uvođenje kirurških inovacija [124].

S obzirom na dizajn naše studije – ograničeni broj bolesnika, fokus na sigurnost i izvedivost te standardizaciju operacijskih koraka – ASGIIFT se u ovom trenutku može svrstati u fazu 2a (engl. *Development*). Faza 2a podrazumijeva ranu kliničku evaluaciju inovativne tehnike, identifikaciju tehničkih izazova i procjenu inicijalnih ishoda, ali ne uključuje komparativnu analizu s drugim metodama ili dugoročne rezultate. Dobiveni podaci stoga služe kao temelj za daljnje, šire prospektivne i multicentrične studije, što omogućuje postupno i kontrolirano uvođenje tehnike u kliničku praksu

IDEAL okvir definira pet faza razvoja kirurške tehnike.

Faza 1 (engl., *Idea*) – ideja, inicijalni opis inovativnog koncepta i prve kliničke primjene.

Faza 2a (engl., *Development*) – razvoj: rana prospektivna evaluacija tehničke izvedivosti, sigurnosti i standardizacije zahvata u ograničenoj seriji bolesnika.

Faza 2b (engl., *Exploration*) – istraživanje: šira primjena tehnike u više centara uz analizu varijabilnosti ishoda i identifikaciju prognostičkih čimbenika.

Faza 3 (engl., *Assessment*) – procjena: komparativne, najčešće randomizirane kontrolirane studije, za potvrdu učinkovitosti.

Faza 4 (engl., *Long-term study*) – dugoročno praćenje: dugoročno praćenje ishoda i analiza stabilnosti rezultata.

Ova studija ima nekoliko ograničenja koja treba uzeti u obzir pri interpretaciji rezultata. Budući da se radi o studiji u fazi IDEAL 2a, primarni cilj bio je procijeniti izvedivost i sigurnost ASGIIFT tehnike u ograničenoj seriji bolesnika, a rezultati su analizirani retrospektivno, što inherentno ograničava snagu zaključaka i primjenjivost na širu populaciju.

Radi se o jednocentričnoj, jednokontrolnoj studiji s relativno malim brojem ispitanika. Izostanak kontrolne skupine sprječava izravnu usporedbu s drugim sličnim sfinkter-poštednim tehnikama, poput LIFT-a ili BioLIFT-a, u pogledu stope cijeljenja, recidiva i funkcionalnih ishoda. Iako su sve procedure izvedene od strane iskusnih kolorektalnih kirurga prema standardiziranom protokolu, varijabilnost vezana uz kirurško iskustvo mogla je utjecati na ishode.

Također, čimbenici povezani s bolesnikom, poput pušenja, prethodnih operacija i složenosti fistuloznog kanala, mogli su utjecati na cijeljenje, ali njihov učinak nije mogao biti u potpunosti analiziran zbog ograničenog uzorka. Buduće studije trebale bi adresirati ova ograničenja provođenjem multicentričnih, prospektivnih i, gdje je moguće, randomiziranih kontroliranih studija s većim brojem bolesnika te formalnom analizom potencijalnih prediktorskih čimbenika kako bi se potvrdila sigurnost i učinkovitost ASGIIFT procedure.

6. ZAKLJUČCI

ASGIIFT procedura predstavlja sigurnu i tehnički izvedivu inovativnu metodu za liječenje kompleksnih transfinkteričnih analnih fistula. Inicijalni rezultati pokazali su visoku stopu primarnog cijeljenja, kratko vrijeme oporavka i očuvanje funkcije analnog sfinktera, bez značajnog pogoršanja kontinencije ili ozbiljnih komplikacija. Tehnika učinkovito kombinira mehaničko zatvaranje fistuloznog kanala s biološkom stimulacijom cijeljenja implantacijom autolognog dermalnog presatka, čime se smanjuje rizik recidiva i podržava funkcionalna rekonstrukcija intersfinkteričnog prostora.

Rezultati ove studije, unatoč ograničenom uzorku i jednocentričnom retrospektivnom dizajnu, pružaju potporu sigurnosti i potencijalnoj učinkovitosti ASGIIFT procedure te predstavljaju temelj za daljnje prospektivne, multicentrične studije koje će omogućiti precizniju evaluaciju dugoročnih ishoda i usporednu analizu s postojećim sfinkter-poštednim tehnikama.

7. LITERATURA

1. Dujovny N, Quiros RM, Saclarides TJ. Anorectal anatomy and embryology. *Surg Oncol Clin N Am.* 2004 Apr;13(2):277-93. doi: 10.1016/j.soc.2004.01.002. PMID: 15137957.
2. Barleben A, Mills S. Anorectal anatomy and physiology. *Surg Clin North Am.* 2010 Feb;90(1):1-15, Table of Contents. doi: 10.1016/j.suc.2009.09.001. PMID: 20109629.
3. Nakashima J, Zulfiqar H. Embryology, Rectum and Anal Canal. 2023 May 1. In: StatPearls [Internet]. Treasure Island (FL): StatPearls Publishing; 2025 Jan–. PMID: 31869146.
4. Okasha HH, Pawlak KM, Abou-elmagd A, Mahdy RE, El-Ansary M, Hussein A, et al. Practical approach to linear endoscopic ultrasound examination of the rectum and anal canal. *Endosc Int Open.* 2022 Oct;10(10):E1417-E1426. doi: 10.1055/a-1922-6500.
5. Godlewski G, Prudhomme M. Embryology and anatomy of the anorectum. Basis of surgery. *Surg Clin North Am.* 2000 Feb;80(1):319-43. doi: 10.1016/s0039-6109(05)70408-4. PMID: 10685155.
6. Seow-Choen F, Nicholls RJ. Anal fistula. *Br J Surg.* 1992;79:197–205.
7. Fenger C. Histology of the anal canal. *Am J Surg Pathol.* 1988 Jan;12(1):41-55. doi: 10.1097/00000478-198801000-00006. PMID: 3337339.
8. Pandey P. (2012) Anal anatomy and normal histology. *Sexual Health* 9, 513–516. <https://doi.org/10.1071/SH12034>
9. Levin M. Anatomy and physiology of anorectum: the hypothesis of fecal retention, and defecation. *Pelviperrineology.* 2021 Mar 16;40(1):50-57. doi: 10.34057/PPj.2021.40.01.008.
10. Štulhofer M. Kirurgija probavnog sustava. 2. djelomično izmijenjeno i dopunjeno izdanje. Zagreb: Medicinska naklada; 1999. str 688–690.
11. Koga H, Miyano G, Takahashi T, Shimotakahara A, Kato Y, Lane GJ, et al. Comparison of anorectal angle and continence after Georgeson and Peña procedures for high/intermediate imperforate anus. *J Pediatr Surg.* 2010 Nov;45(11):2194-7. doi: 10.1016/j.jpedsurg.2010.06.015.

12. Ritchie RD, Sackier JM, Hodde JP. Incontinence rates after cutting seton treatment for anal fistula. *Colorectal Dis.* 2009;11(6):564–71.
13. van Koperen PJ, Wind J, Bemelman WA, Bakx R, Reitsma JB, Slors JFM. Long-term functional outcome and risk factors for recurrence after surgical treatment for low and high perianal fistulas of cryptoglandular origin. *Dis Colon Rectum.* 2008;51(10):1475–81.
14. Karlović D, Kršul D, Jerković A, Bačić Đ, Zelić M. Anal Fistula: Contemporary View of Complex Problem [Internet]. *Benign Anorectal Disorders - An Update.* IntechOpen; 2023. Available from: <http://dx.doi.org/10.5772/intechopen.102752>
15. Kršul D, Karlović D, Bačić Đ, Zelić M. Sphincter Preserving Techniques in Anal Fistula Treatment [Internet]. *Current Topics in Colorectal Surgery.* IntechOpen; 2023. Available from: <http://dx.doi.org/10.5772/intechopen.99547>
16. Karlović D, Klarica L, Kršul D, Simičić N, Jerković A, Milotić M, et al. Fecal Incontinence: How to Approach and Treat? [Internet]. *Diseases of the Rectum and Anus - A Concise Guide.* IntechOpen; 2025. Available from: <http://dx.doi.org/10.5772/intechopen.1009657>
17. Bordeianou LG, Thorsen AJ, Keller DS, Hawkins AT, Messick C, Oliveira L, Feingold DL, Lightner AL, Paquette IM. The American Society of Colon and Rectal Surgeons Clinical Practice Guidelines for the Management of Fecal Incontinence. *Dis Colon Rectum.* 2023 May 1;66(5):647-661. doi: 10.1097/DCR.0000000000002776. Epub 2023 Feb 14. PMID: 40324433.
18. Bharucha AE, Dunivan G, Goode PS, et al. Epidemiology, pathophysiology, and classification of fecal incontinence: State of the science summary for the national institute of diabetes and digestive and kidney diseases (NIDDK) workshop. *The American Journal of Gastroenterology.* 2015;110:127-136
19. Thekkinkattil DK, Lim M, Stojkovic SG, et al. A classification system for faecal incontinence based on anorectal investigations. *The British Journal of Surgery.* 2008;95:222-228
20. Spinelli A, Laurenti V, Carrano FM, Gonzalez-Díaz E, Borycka-Kiciak K. Diagnosis and Treatment of Obstetric Anal Sphincter Injuries: New

- Evidence and Perspectives. *J Clin Med.* 2021 Jul 23;10(15):3261. doi: 10.3390/jcm10153261. PMID: 34362045; PMCID: PMC8347477.
21. Christensen P, Im Baeten C, Espín-Basany E, Martellucci J, Nugent KP, Zerbib F, Pellino G, Rosen H; MANUEL Project Working Group. Management guidelines for low anterior resection syndrome - the MANUEL project. *Colorectal Dis.* 2021 Feb;23(2):461-475. doi: 10.1111/codi.15517. Epub 2021 Jan 24. PMID: 33411977; PMCID: PMC7986060.
 22. Jin JZ, Men V, Bahl P, Penneru H, Yang R, Shah N, Hill AG. The prevalence of incontinence after excisional hemorrhoidectomy and stapled hemorrhoidopexy: A systematic review and meta-analysis. *Surgery.* 2025 Apr;180:109139. doi: 10.1016/j.surg.2024.109139. Epub 2025 Jan 23. PMID: 39854786.
 23. Realis Luc A, Di Vittori A, Salvatore A, Gravante G, De Simone V, Micarelli A, Clerico G, Trompetto M, Gallo G. Long-term incontinence rates after traditional lateral internal sphincterotomy: a 5-year retrospective analysis from a high-volume tertiary referral center for proctologic disorders. *Tech Coloproctol.* 2025 Jul 22;29(1):149. doi: 10.1007/s10151-025-03189-1. PMID: 40696236; PMCID: PMC12283820.
 24. Jorge JM, Wexner SD. Etiology and management of fecal incontinence. *Diseases of the Colon and Rectum.* 1993;36:77-97
 25. Vaizey CJ, Carapeti E, Cahill JA, Kamm MA. Prospective comparison of faecal incontinence grading systems. *Gut.* 1999;44:77-80
 26. Liptak P, Duricek M, Banovcin P. Diagnostic tools for fecal incontinence: Scoring systems are the crucial first step. *World Journal of Gastroenterology.* 2024;30(6):516-522
 27. Rockwood TH, Church JM, Fleshman JW, Kane RL, Mavrantonis C, Thorson AG, et al. Patient and surgeon ranking of the severity of symptoms associated with fecal incontinence: The fecal incontinence severity index. *Diseases of the Colon and Rectum.* 1999;42(12):1525-1532
 28. de la Portilla F, Calero-Lillo A, Jiménez-Rodríguez RM, Reyes ML, Segovia-González M, Maestre MV, et al. Validation of a new scoring

- system: Rapid assessment faecal incontinence score. *World Journal of Gastrointestinal Surgery*. 2015;7(9):203-207
29. Heymen S, Palsson O, Simren M, et al. Patient preferences for endpoints in fecal incontinence treatment studies. *Neurogastroenterology and Motility*. 2017;29:e13032
 30. Bliss D, Mimura T, Berghmans B, et al. Clinical assessment, conservative management, specialized diagnostic testing, and quality of life for fecal incontinence: Update on research and practice recommendations. *Continence*. 2024;9:101063. ISSN:2772-9737
 31. Byrne CM, Solomon MJ, Young JM, Rex J, Merlino CL. Biofeedback for fecal incontinence: Short-term outcomes of 513 consecutive patients and predictors of successful treatment. *Diseases of the Colon and Rectum*. 2007;50(4):417-427
 32. Graf W, Mellgren A, Matzel KE, Hull T, Johansson C, Bernstein M, et al. Efficacy of dextranomer in stabilised hyaluronic acid for treatment of faecal incontinence: A randomised, sham-controlled trial. *Lancet*. 2011;377(9770):997-1003
 33. Wexner SD, Collier JA, Devroede G, Hull T, McCallum R, Chan M, et al. Sacral nerve stimulation for fecal incontinence: Results of a 120-patient prospective multicenter study. *Annals of Surgery*. 2010;251(3):441-449
 34. Karoui S, Leroi AM, Koning E, Menard JF, Michot F, Denis P. Results of sphincteroplasty in 86 patients with anal incontinence. *Diseases of the Colon and Rectum*. 2000;43(6):813-820
 35. Halverson AL, Hull TL. Long-term outcome of overlapping anal sphincter repair. *Diseases of the Colon and Rectum*. 2002;45(3):345-348
 36. Mappes HJ, Farthmann EH. *Anal abscess and fistula*. Munich: Zuckschwardt; 2001.
 37. Hamalainen KP, Sainio AP. Incidence of fistulas after drainage of acute anorectal abscesses. *Dis Colon Rectum*. 1998; 41:1357-1361.
 38. Lockhart-Mummery JP. Discussion on fistula-in-ano. *Proceedings of the Royal Society of Medicine*. 1929;22:1331-1358
 39. Parks AG, Gordon PH, Hardcastle JD. A classification of fistula-in-ano. *The British Journal of Surgery*. 1976;63:1-12

40. Garg P. Transanal opening of intersphincteric space (TROPIS)—A new procedure to treat high complex anal fistula. *International Journal of Surgery*. 2017;40:130-134
41. Garg P. A new understanding of the principles in the management of complex anal fistula. *Medical Hypotheses*. 2019;132:109329
42. Ratto C, Litta F, Lucchetti D, Parello A, Donisi L, Zaccone G, et al. Immunopathological characterisation of cryptoglandular anal fistula: a pilot study investigating the pathogenesis. *Colorectal Dis*. 2016 Dec;18(12):O436–O444. doi:10.1111/codi.13527
43. van Onkelen RS, Gosselink MP, van Meurs M, Melief MJ, Schouten WR, Laman JD. Pro-inflammatory cytokines in cryptoglandular anal fistulas. *Techniques in Coloproctology*. 2016;20:619-625
44. Tozer PJ. Clinical and Experimental Studies in Idiopathic and Crohn's-Related Anal Fistula. 2012. Ph.D. Thesis, Imperial College London
45. Jaiswal P, Sharma S, Pratap A, Ansari M, Shukla VK, Basu S, Banerjee T. Significant presence of biofilm-producing gut-derived bacteria in anal fistula of chronic duration. *Int Wound J*. 2021 Aug;18(4):519-524. doi: 10.1111/iwj.13551. Epub 2021 Feb 5. PMID: 33544431; PMCID: PMC8273591.
46. Tozer PJ, Rayment N, Hart AL, Daulatzai N, Muruganathan AU, Whelan K, Phillips RK. What role do bacteria play in persisting fistula formation in idiopathic and Crohn's anal fistula? *Colorectal Dis*. 2015 Mar;17(3):235-41. doi: 10.1111/codi.12810. PMID: 25359567.
47. Amer M, Park's classification of perianal fistula (illustrations). Case study, Radiopaedia.org (Accessed on 17 Feb 2026) <https://doi.org/10.53347/rID-186594>
48. Vogel JD, Johnson EK, Morris AM, Paquette IM, Saclarides TJ, Feingold DL, Steele SR. Clinical Practice Guideline for the Management of Anorectal Abscess, Fistula-in-Ano, and Rectovaginal Fistula. *Dis Colon Rectum*. 2016 Dec;59(12):1117-1133. doi: 10.1097/DCR.0000000000000733. PMID: 27824697.
49. Garg P. Assessing validity of existing fistula-in-ano classifications in a cohort of 848 operated and MRI-assessed anal fistula patients—Cohort study. *Annals of Medicine and Surgery*. 2020;59:122-126

50. Devi VS, Thulasibai SKL, Paul D, Babu AV, Jayasankar, Kumari B. Goodsall's rule– its predictive accuracy in tracing the tract of fistula in ano. *Int Surg J* 2020;7:4116-9.
51. Crespi M, Colombo F, Foschi D. Surgical examination under anesthesia. In: G TMaM. *Imaging of Perianal Inflammatory Diseases*. Italia: Springer-Verlag; 2013. pp. 67-74
52. Tripathi, N., Chavan, S., Bendre, M., & Sharma, V. (2019). Comparative study of MRI fistulogram and X-ray fistulography with operative findings: in fistula in ano. *International Surgery Journal*, 6(5), 1704–1709. <https://doi.org/10.18203/2349-2902.isj20191894>
53. Halligan S, Stoker J. Imaging of fistula in ano. *Radiology*. 2006;239(1):18-33
54. Ratto C, Grillo E, Parello A, et al. Endoanal ultrasound-guided surgery for anal fistula. *Endoscopy*. 2005;37(8):722-728
55. Tantiplachiva K, Sahakitrungruang C, Pattanaarun J, et al. Effects of preoperative endoanal ultrasound on functional outcome after anal fistula surgery. *BMJ Open Gastroenterology*. 2019;6:1-9
56. West RL, Dwarkasing S, Felt-Bersma RJ, et al. Hydrogen peroxide-enhanced three-dimensional endoanal ultrasonography and endoanal magnetic resonance imaging in evaluating perianal fistulas: Agreement and patient preference. *European Journal of Gastroenterology & Hepatology*. 2004;16:1319-1324
57. Lunniss PJ, Armstrong P, Barker PG, et al. Magnetic resonance imaging of anal fistulae. *Lancet*. 1992;340:394-396
58. Maier AG, Funovics MA, Kreuzer SH, et al. Evaluation of perianal sepsis: Comparison of anal endosonography and magnetic resonance imaging. *Journal of Magnetic Resonance Imaging*. 2001;14(3):254-260
59. Buchanan GN, Halligan S, Bartram CI, et al. Clinical examination, endosonography, and MR imaging in preoperative assessment of fistula in ano: Comparison with outcome-based reference standard. *Radiology*. 2004;233(3):674-681
60. Morris J, Spencer JA, Ambrose NS. MR imaging classification of perianal fistulas and its implications for patient management. *Radiographics*. 2000;20(3):623-635

61. Horsthuis K, Lavini C, Bipat S, et al. Perianal Crohn disease: Evaluation of dynamic contrast-enhanced MR imaging as an indicator of disease activity. *Radiology*. 2009;251(2):380-387
62. Meinero P, Mori L. Video-assisted anal fistula treatment (VAAFT): A novel sphincter-saving procedure for treating complex anal fistulas. *Techniques in Coloproctology*. 2011;15(4):417-422
63. Limura E, Giordano P. Modern management of anal fistula. *World J Gastroenterol*. 2015; 21(1): 12-20.
64. Westerterp M, Volkers NA, Poolman RW et al. Practice parameters for the treatment of perianal abscess and fistula-in-ano (revised). *Dis Colon Rectum*. 2005; 48: 1337-1342.
65. Atkin GK, Martins J, Tozer P, Ranchod P, Phillips RKS. For many high anal fistulas, lay open is still a good option. *Techniques in Coloproctology*. 2011;15(2):143-150
66. Göttgens KW, Janssen PT, Heemskerk J, et al. Long-term outcome of low perianal fistulas treated by fistulotomy: a multicenter study. *Int J Colorectal Dis*. 2015; 30: 213-219.
67. Mei Z, Wang Q, Zhang Y et al. Risk Factors for Recurrence after anal fistula surgery: A meta-analysis. *International Journal of Surgery*. 2019; 69: 153-164.
68. Mocanu V, Dang JT, Ladak F, Tian C, Wang H, Birch DW, Karmali S. Antibiotic use in prevention of anal fistulas following incision and drainage of anorectal abscesses: A systematic review and meta-analysis. *Am J Surg*. 2019 May;217(5):910-917. doi: 10.1016/j.amjsurg.2019.01.015. Epub 2019 Jan 31. PMID: 30773213.
69. El-Gazzaz G, Hull T, Church JM. Biological immunomodulators improve the healing rate in surgically treated perianal Crohn's fistulas. *Colorectal Dis*. 2012 Oct;14(10):1217-23. doi: 10.1111/j.1463-1318.2012.02944.x. PMID: 22251452.
70. Tandon P, Rhee GG, Schwartz D, McCurdy JD. Strategies to Optimize Anti-tumor Necrosis Factor Therapy for Perianal Fistulizing Crohn's Disease: A Systematic Review. *Dig Dis Sci*. 2019 Nov;64(11):3066-3077. doi: 10.1007/s10620-019-05635-1. Epub 2019 Apr 27. PMID: 31030304.

71. Reza L, Gottgens K, Kleijnen J, Breukink S, Ambe PC, Aigner F, Aytac E, Bislenghi G, Nordholm-Carstensen A, Elfeki H, Gallo G, Grossi U, Gulcu B, Iqbal N, Jimenez-Rodriguez R, Leventoglu S, Lisi G, Litta F, Lung P, Millan M, Ozturk E, Sackitey C, Shalaby M, Stijns J, Tozer P, Zimmerman D. European Society of Coloproctology: Guidelines for diagnosis and treatment of cryptoglandular anal fistula. *Colorectal Dis.* 2024 Jan;26(1):145-196. doi: 10.1111/codi.16741. Epub 2023 Dec 5. PMID: 38050857.
72. Karlović D, Kršul D, Borić M, Quien D, Barčot O, Ibukić A, Mačkić M, Baković J, Stipančić I, Bogdanić B, Kekez T, Tadić M, Hauser G, Zelić M. Smjernice za liječenje benignih bolesti anorektalne regije. *Liječ Vjesn.* 2024;146(3-4):77–90. doi:10.26800/LV-146-3-4-1.
73. Xu Y, Liang S, Tang W. Meta-analysis of randomized clinical trials comparing fistulectomy versus fistulotomy for low anal fistula. *SpringerPlus.* 2016 Oct;5(1):1722. doi:10.1186/s40064-016-3400-2. PMID: 27872809; PMCID: PMC5109818.
74. Mitalas LE, van Wijk JJ, Gosselink MP et al. Seton drainage prior to transanal advancement flap repair: useful or not? *Int J Colorectal Dis.* 2010; 25: 1499-1502.
75. Wang Q, He Y, Shen J. The best surgical strategy for anal fistula based on a network meta-analysis. *Oncotarget.* 2017 Oct 12;8(58):99075-99084. doi: 10.18632/oncotarget.21836. PMID: 29228753; PMCID: PMC5716793.
76. Koganei K, Sugita A, Harada H, Fukushima T, Shimada H. Seton treatment for perianal Crohn's fistulas. *Surg Today.* 1995;25(1):32-6. doi: 10.1007/BF00309382. PMID: 7749287.
77. Hong KD, Kang S, Kalaskar S, Wexner SD. Ligation of intersphincteric fistula tract (LIFT) to treat anal fistula: systematic review and meta-analysis. *Tech Coloproctol.* 2014 Aug; 18(8): 685-691.
78. Rojanasakul A. LIFT procedure: a simplified technique for fistula-in-ano. *Tech Coloproctol.* 2009 Sep; 13(3): 237-240.
79. Giamundo P, Esercizio L, Geraci M, Tibaldi L, et al. Fistula tract Laser Closure (FiLaC): Long-term results and new operative strategies. *Techniques in Coloproctology.* 2015;19:449-453

80. Ommer A, Herold A, Joos AK, Schmidt C, et al. Gore BioA Fistula Plug in the treatment of high anal fistulas—initial results from a German multicenter-study. *GMS German Medical Science*. 2012;10:1-17
81. Balciscueta Z, Uribe N, Balciscueta I, et al. Rectal advancement flap for the treatment of complex cryptoglandular anal fistulas: A systematic review and meta-analysis. *International Journal of Colorectal Disease*. 2017;32:599-609
82. Moreno-Serrano A, García-Díaz JJ, Ferrer-Márquez M, et al. Using autologous platelet-rich plasma for the treatment of complex fistulas. *Revista Española de Enfermedades Digestivas*. 2016;108:123-128
83. Emile SH, Khan SM, Adejumo A, Koroye O. Ligation of intersphincteric fistula tract (LIFT) in treatment of anal fistula: An updated systematic review, meta-analysis, and meta-regression of the predictors of failure. *Surgery*. 2020 Feb;167(2):484-492.
84. Emile SH, Elfeki H, Shalaby M, Sakr A. A Systematic review and meta-analysis of the efficacy and safety of video-assisted anal fistula treatment (VAAFT). *Surgical Endoscopy*. 2018;32(4):2084-2093
85. Adegbola SO, Sahnan K, Tozer PJ, Strouhal R, Hart AL, Lung PFC, et al. Symptom amelioration in Crohn's perianal fistulas using video-assisted anal fistula treatment (VAAFT). *Journal of Crohn's & Colitis*. 2018;12(9):1067-1072
86. Karlović D et al. Modern Approaches to the Treatment of Anal Fistulas. *SEES [Internet]*. 2023 Sep 18 [cited 2025 Dec 22];1(2):70–77.
87. Meinero P, La Torre M, Lisi G, Stazi A, Carbone A, Regusci L, Fasolini F. Endoscopic pilonidal sinus treatment (EPSiT) in recurrent pilonidal disease: a prospective international multicenter study. *Int J Colorectal Dis*. 2019 Apr;34(4):741-746. doi: 10.1007/s00384-019-03256-8. Epub 2019 Feb 4. PMID: 30719564.
88. Kršul D, Karlović D, Jerković A, Zelić M. Endoscopic pilonidal sinus treatment: tutorial with tips and tricks - a video vignette. *Colorectal Dis*. 2024 Apr;26(4):824-825. doi: 10.1111/codi.16919. Epub 2024 Feb 25. PMID: 38403811.
89. Karlović D, Kršul D, Bačić Đ, Zelić M. Video-assisted anal fistula treatment in combination with ligation of the intersphincteric fistula tract in

- the treatment of complex transsphincteric fistulas—A video vignette. *Colorectal Disease*. 2020;22(9):1204-1201
90. La Torre M, Lisi G, D'Agostino E, et al. Lift and VAAFT for high trans-sphincteric anal fistula: A single center retrospective analysis. *International Journal of Colorectal Disease*. 2020;35(6):1149-1153
 91. Yao Y-B, Xiao C-F, Wang Q-T. VAAFT plus FiLaC™: A combined procedure for complex anal fistula. *Techniques in Coloproctology*. 2021;25:977-979
 92. Schwandner O. Video-assisted anal fistula treatment (VAAFT) combined with advancement flap repair in Crohn's disease. *Techniques in Coloproctology*. 2013;17(2):221-225
 93. Zelić M, Karlović D, Kršul D, Bačić Đ, Warusavitarne J. Video-assisted anal fistula treatment (VAAFT) for treatment of complex cryptoglandular anal fistulas with 2 years follow up period—Our experience. *Journal of Laparoendoscopic & Advanced Surgical Techniques. Part A*. 2020;30(12):13
 94. Ellis CN. Outcomes with the use of bioprosthetic grafts to reinforce the ligation of the intersphincteric fistula tract (BioLIFT procedure) for the management of complex anal fistulas. *Dis Colon Rectum*. 2010 Oct; 53(10): 1361.
 95. Han JG, Yi BQ, Wang ZJ, et al. Ligation of the intersphincteric fistula tract plus a bioprosthetic anal fistula plug (LIFTPlug): a new technique for fistula-in ano. *Colorectal Dis*. 2013 May; 15(5): 582.
 96. Sileri P, Boehm G, Franceschilli L, et al. Collagen matrix injection combined with flap repair for complex anal fistula. *Colorectal Dis*. 2012 Dec; 14(24).
 97. Matos D, Lunniss PJ, Phillips RKS. Total sphincter conservation in high fistula in ano: results of a new approach. *Br J Surg*. 1993;80:802.
 98. Marx RE. Platelet-rich plasma: evidence to support its use. *J Oral Maxillofac Surg*. 2004 Apr;62(4):489-96. doi: 10.1016/j.joms.2003.12.003. PMID: 15085519.
 99. Foster TE, Puskas BL, Mandelbaum BR, Gerhardt MB, Rodeo SA. Platelet-rich plasma: from basic science to clinical applications. *Am J*

- Sports Med. 2009 Nov;37(11):2259-72. doi: 10.1177/0363546509349921. PMID: 19875361.
100. Solakoglu Ö, Heydecke G, Amiri N, Anitua E. The use of plasma rich in growth factors (PRGF) in guided tissue regeneration and guided bone regeneration. A review of histological, immunohistochemical, histomorphometrical, radiological and clinical results in humans. *Ann Anat.* 2020 Sep;231:151528. doi: 10.1016/j.aanat.2020.151528. Epub 2020 May 4. PMID: 32376297.
101. Caplan AI, Dennis JE. Mesenchymal stem cells as trophic mediators. *J Cell Biochem.* 2006 Aug 1;98(5):1076-84. doi: 10.1002/jcb.20886. PMID: 16619257.
102. Testa A, Passantino D, Garbarino C, Verdi A, Cozza T, Mascagni D, Eberspacher C. Perianal fistulas: a new management approach using mesenchymal stem cells as a human, biological and autologous tool-a single-centre observational study. *Int J Colorectal Dis.* 2025 Dec 2;40(1):240. doi: 10.1007/s00384-025-05020-7. PMID: 41329341; PMCID: PMC12672845.
103. Eppley BL, Woodell GE, Higgins J. Platelet quantification and growth factor analysis from platelet-rich plasma: Implications for wound healing. *Plastic and Reconstructive Surgery.* 2004;114:1502-1508
104. Van der Hagen SJ, Baeten CG, Soeters PB, van Gemert WG. Autologous platelet-derived growth factors (platelet-rich plasma) as an adjunct to mucosal advancement flap in high cryptoglandular perianal fistulae: A pilot study. *Colorectal Disease.* 2011;13:215-218
105. Göttgens KW, Vening W, van der Hagen SJ, et al. Longterm results of mucosal advancement flap combined with platelet rich plasma for high cryptoglandular perianal fistulas. *Diseases of the Colon & Rectum.* 2014;57(22):223-227
106. Marx RE. Platelet-rich plasma (PRP): what is PRP and what is not PRP? *Implant Dent.* 2001;10(4):225-8. doi: 10.1097/00008505-200110000-00002. PMID: 11813662.
107. Boswell SG, Cole BJ, Sundman EA, Karas V, Fortier LA. Platelet-rich plasma: a milieu of bioactive factors. *Arthroscopy.* 2012 Mar;28(3):429-

39. doi: 10.1016/j.arthro.2011.10.018. Epub 2012 Jan 28. PMID: 22284405.
108. Panés J, García-Olmo D, Van Assche G, Colombel JF, Reinisch W, Baumgart DC, Dignass A, Nachury M, Ferrante M, Kazemi-Shirazi L, Grimaud JC, de la Portilla F, Goldin E, Richard MP, Leselbaum A, Danese S; ADMIRE CD Study Group Collaborators. Expanded allogeneic adipose-derived mesenchymal stem cells (Cx601) for complex perianal fistulas in Crohn's disease: a phase 3 randomised, double-blind controlled trial. *Lancet*. 2016 Sep 24;388(10051):1281-90. doi: 10.1016/S0140-6736(16)31203-X. Epub 2016 Jul 29. PMID: 27477896.
109. Garcia-Olmo D, Herreros D, Pascual I, Pascual JA, Del-Valle E, Zorrilla J, De-La-Quintana P, Garcia-Arranz M, Pascual M. Expanded adipose-derived stem cells for the treatment of complex perianal fistula: a phase II clinical trial. *Dis Colon Rectum*. 2009 Jan;52(1):79-86. doi: 10.1007/DCR.0b013e3181973487. PMID: 19273960.
110. Kohlhauser M, Luze H, Nischwitz SP, Kamolz LP. Historical evolution of skin grafting—a journey through time. *Medicina (Kaunas)*. 2021;57(4):348.
111. Yousef H, Alhadj M, Fakoya AO, et al. Anatomy, Skin (Integument), Epidermis. [Updated 2024 Jun 8]. In: StatPearls [Internet]. Treasure Island (FL): StatPearls Publishing; 2025 Jan-. Available from: <https://www.ncbi.nlm.nih.gov/books/NBK470464/>
112. Bonifant H, Holloway S. A review of the effects of ageing on skin integrity and wound healing. *Br J Community Nurs*. 2019 Mar 01;24(Sup3):S28-S33.
113. Herskovitz I, Macquhae F, Fox JD, Kirsner RS. Skin movement, wound repair and development of engineered skin. *Exp Dermatol*. 2016 Feb;25(2):99-100.
114. Karlović D, Marinović M, Štiglic D, Gržalja N, Jerković A, Kos M, Bakota B. *Kirurško liječenje avulzijskih rana potkoljenice*. *Med Croatica*. 2015;69(Supl. 1):51-57.
115. Ehrenfried A. Reverdin and Other Methods of Skin-Grafting: Historical. *Boston Med Surg. J*. 1909;161:911–917. doi: 10.1056/NEJM190912231612601

116. Karlović D, Klarica L, Kršul D, Simičić N, Zelić M. ASGIIFT (Autologous Skin Graft Intersphincteric Implantation in anal Fistula Treatment): Additional step in LIFT procedure for complex transsphincteric anal fistula - A video vignette. *Colorectal Dis.* 2025 Oct;27(10):e70272. doi: 10.1111/codi.70272. PMID: 41063491.
117. Akhavan A, Gainsburg DM, Stock JA. Complications associated with patient positioning in urologic surgery. *Urology.* 2010 Jun;75(6):1275-80. doi: 10.1016/j.urology.2009.11.054.
118. Langlely, G.B., Sheppard, H. The visual analogue scale: Its use in pain measurement. *Rheumatol Int* 5, 145–148 (1985). <https://doi.org/10.1007/BF00541514>
119. Karlović D, Kršul D, Fučkar Čupić D, Zelić M. Autologous skin graft intersphincteric implantation in anal fistula treatment (ASGIIFT) – A novel surgical technique in the treatment of complex transsphincteric anal fistulas. *Colorectal Dis.* 2026;28:e70407. <https://doi.org/10.1111/codi.70407>
120. Zimmerman DD, Delemarre JB, Gosselink MP, et al. Smoking affects the outcome of transanal mucosal advancement flap repair of transsphincteric fistulas. *The British Journal of Surgery.* 2003;90:351-354
121. Ellis CN, Clark S. Effect of tobacco smoking on advancement flap repair of complex anal fistulas. *Diseases of the Colon and Rectum.* 2007;50:459-463
122. Schwandner O. Obesity is a negative predictor of success after surgery for complex anal fistula. *BMC Gastroenterology.* 2011;11(61):1-5
123. Placer Galán C, Enriquez Navascués JM, Pastor Bonel T, Aguirre Allende I, Saralegui Ansorena Y. The use of seton as a bridge to definitive ligation of the intersphincteric fistula tract procedure for fistula in ano: a systematic review and meta analysis. *J Coloproctol.* 2021;41(3):308–315. doi:10.1055/s 0041 1730039
124. McCulloch P, Cook JA, Altman DG, Heneghan C, Diener MK; IDEAL Group. IDEAL framework for surgical innovation 1: the idea and development stages. *BMJ.* 2013 Jun 18;346:f3012. doi: 10.1136/bmj.f3012. PMID: 23778427; PMCID: PMC3685515.

ILUSTRACIJE

Popis slika

Slika 1. Anatomija analnog kanala.....	2
Slika 2. Prikaz anorektalnog kuta	5

Slika 3. Histološki presjeci kriptoglandularne analne fistule koji prikazuju morfološke značajke.	12
Slika 4. Parksova klasifikacija.....	15
Slika 5. MRI fistulografija	19
Slika 6. Fistulotomija.....	22
Slika 7. Fistuloskop.....	24
Slika 8. Dren postavljen u kanal analne fistule sa ciljem poštivanja Gargovog DRAPE postulata.	27
Slika 9. Anatomija kože.....	32
Slika 10. Tehnika konverzije avuldiranog preklopa (engl. flap) u presadak (engl. graft) pune debljine kože.....	33
Slika 11. Litotomijski položaj.....	40
Slika 12. Ispreparirani intersfinkterični dio fistuloznog kanala.....	41
Slika 13. Autologni kožni presadak neposredno prije implantacije u intersfinkterični prostor	43
Slika 14. Autologni kožni presadak implantiran u intersfinkterični prostor prije neposrednog zatvaranja istog.....	43
Slika 15. VAS ljestvica boli.....	45

Popis tablica

Tablica 1. Najčešće korišteni upitnici za fekalnu inkontinenciju.	9
Tablica 2. Wexnerov upitnik za procjenu kontinencije.....	39
Tablica 3. Demografski podaci pacijenata.....	48
Tablica 4. Faktori rizika rekurencije i prethodne intervencije.....	49
Tablica 5. Primarni i konačni rezultati cijeljenja.....	51
Tablica 6. Sekundarni ishodi.	52
Tablica 7. Postoperativni utjecaj na kontinenciju i druge komplikacije.	53
Tablica 8. Primarno i konačno cijeljenje – usporedba ASGIIFT-a sa sličnim tehnikama.	54

POPIS POKRATA

ASCRS	Američko udruženje kirurga debelog crijeva i rektuma (od engl. <i>American Society of Colon and Rectal Surgeons</i>)
ASGIIFT	Tehnika implantacije autolognog kožnog presatka u intersfinkterični prostor pri liječenju analne fistule (od engl. <i>Autologous Skin Graft Intersphincteric Implantation in anal Fistula Treatment</i>)
BioLIFT	Procedura koja kombinira LIFT tehniku s ugradnjom bioprostetskog grafta
CT	Računalna tomografija (od engl. <i>Computed Tomography</i>)
doi	Standardni identifikator znanstvene literature (od engl. <i>Digital Object Identifier</i>)
DRAPED	Drenirati sav gnoj i osigurati kontinuiranu drenažu (od engl. <i>Drain All Pus and Ensure continuous Drainage</i>)
EGF	Faktor rasta epidermisa (od engl. <i>Epidermal Growth Factor</i>)
EPSiT	Endoskopsko liječenje pilonidalnog sinusa (od engl. <i>Endoscopic Pilonidal Sinus Treatment</i>)
EUA	Pregled pod anestezijom (od engl. <i>Examination Under Anesthesia</i>)
EUS	Endoanalni ultrazvuk (od engl. <i>Endoanal ultrasound</i>)
FI	Fekalna inkontinencija (od engl. <i>Faecal incontinence</i>)
FiLaC	Lasersko zatvaranje fistule (od engl. <i>Fistula Laser Closure</i>)
FISI	Indeks težine fekalne inkontinencije (od engl. <i>Fecal Incontinence Severity Indeks</i>)
HOPTIC	Cijeljenje napreduje postupno dok ga ne prekine kolekcija (od engl. <i>Healing Occurs Progressively Till Interrupted by Collection</i>)
IBIS	Informatički bolnički sustav
IDEAL	Idea, Development, Exploration, Assessment, Long-term study (Okvir za uvođenje kirurških inovacija)
IL-1, IL-1 β , IL-8, IL-12p40	Interleukini (proupalni citokini), interleukin-1 beta (IL-1 β), interleukin-8 (IL-8), interleukin-12 podjedinica p40 (IL-12p40)

ISTAC	Intersfinkterični kanal djeluje kao apsces u zatvorenom prostoru (od engl. Intersphincteric Tract Acts like a Closed-space abscess)
KBC	Klinički bolnički centar
LARS	Sindrom niske prednje resekcije rektuma (od engl. <i>Low Anterior Resection Syndrome</i>)
LIFT	Podvezivanje intersfinkteričnog dijela fistuloznog kanala (od engl. <i>Ligation of Intersphincteric Fistula Tract</i>)
MRI	Magnetska rezonancija (od engl. <i>Magnetic Resonance Imaging</i>)
OASIS	Porodajne ozljede sfinktera (od engl. <i>Obstretic Anal Sphincter Injury</i>)
PDGF	Faktor rasta izveden iz trombocita (od engl. <i>Platelet-Derived Growth Factor</i>)
PMID	Standardni identifikator znanstvene literature (od engl. <i>PubMed Identifier</i>)
PRP	Autologna plazma bogata trombocitima (od engl. <i>Platelet-Rich Plasma</i>)
RAF	Režanja analnog kanala (od engl. <i>Rectal Advancement Flap</i>)
RTG	Rendgen
TGF- β	Transformirajući faktor rasta beta (od engl. <i>Transforming Growth Factor beta</i>)
TNF- α	Tumor nekrotizirajući faktor alfa (od engl. <i>Tumor Necrosis Factor alfa</i>)
TROPIS	Transanalno otvaranje intersfinkteričnog prostora (od engl. <i>Transanal Opening of Intersphincteric Space</i>)
UDK	Univerzalna decimalna klasifikacija
VAAFT	Video-asistirano liječenje analne fistule (od engl. <i>Video-Assisted Anal Fistula Treatment</i>)
VAS	Vizualna analogna skala za bol (od engl. <i>Visual Analogue Scale</i>)
VEGF	Faktor rasta vaskularnog endotela (od engl. <i>Vascular Endothelial Growth Factor</i>)

ŽIVOTOPIS

Osobni podatci

Ime i prezime: Damir Karlović
Datum i mjesto rođenja: 11. srpnja 1982, Zadar, Hrvatska
e-mail: damir.karlovic@uniri.hr

Radno iskustvo

- Klinički bolnički centar Rijeka, Rijeka, Hrvatska – Specijalist abdominalne kirurgije; 05/2018. – trenutačno
- Medicinski fakultet Sveučilišta u Rijeci, Rijeka, Hrvatska, naslovni asistent na Katedri za kirurgiju; 2015. - trenutačno
- Klinički bolnički centar Rijeka, Rijeka, Hrvatska – Specijalizant abdominalne kirurgije; 11/2011. – 05/2018.
- Istarski Dom zdravlja, Labin, Hrvatska – doktor medicine u hitnoj službi; 10/2010.-11/2011.
- Istarski Dom zdravlja, Labin, Hrvatska – stažist; 09/2009.-09/2010.

Školovanje

- Specijalizacija iz abdominalne kirurgije, Klinički bolnički centar Rijeka; 2011.-2018.
- Poslijediplomski specijalistički studij – Abdominalna kirurgija, Sveučilište u Rijeci, Rijeka, Hrvatska; 09/2017.-03/2018.
- Poslijediplomski doktorski studij Biomedicina; 10/2015. - trenutačno
- Integrirani preddiplomski i diplomski sveučilišni studij medicine na Medicinskom fakultetu Sveučilišta u Rijeci, 10/2001. – 07/2009.
- Gimnazija „Juraj Baraković“, Zadar, 1997.-2001.
- Osnovna škola „Valentin Klarin“, Preko, 1989.-1997.

Akademski naslov

- doktor medicine, specijalist abdominalne kirurgije
- FEBS (coloproctology) - Fellow of the Bord of Surgery in Coloproctology (FEBS), položen europski ispit pri „European Board of Surgery Qualification (EBSQ)“; 09.2023.

Strani jezici

- engleski (C1), talijanski (B1).

Znanstveno i stručno usavršavanje (najistaknutiji tečajevi / boravci u drugim zdravstvenim ustanovama):

- Moderna praktična medicinska edukacija (MPME), Medicinski fakultet Rijeka, Sveučilište u Rijeci, Rijeka, Hrvatska, 09/2025.
- XXIV international course ultrasonographic imaging of pelvic floor disorders, Treviso, Italija, 03/2023.
- Znanstveno i stručno usavršavanje u „Third Referral Pelvic Floor Center, University of Padua, AULSS2 Marca Trevigiana“, Italija, pod vodstvom prof. Santora, 04/2023.
- IRCARD Masterclass, Sveučilište u Strasbourgu, Francuska – Proktološka kirurgija (online tečaj), 07/2021.
- Nova saznanja u kolorektalnim i gastrointestinalnim bolestima: Teške odluke u gastrointestinalnim bolesima (online tečaj), Bolnica Sv. Marka, London, Ujedinjeno Kraljevstvo, 11/2020.
- Tečaj kirurškog zbrinjavanja karcinoma rektuma, Amsterdam UMC, Amsterdam, Nizozemska, 12/2019.
- Tečaj ultrazvuka zdjelice i anorektuma, ISSP kongres, Treviso, Italija, 10/2019.
- Radionica ultrazvuka – ultrazvuk anorektuma i dna zdjelice, ESCP – Europsko društvo za koloproktologiju, Berlin, Njemačka, 09/2017.
- Uvod u liječenje perianalnih fistula i hemoroida – „Hands-on“ tečaj, ESCP – Europsko društvo za koloproktologiju, Berlin, Njemačka, 09/2017.
- Radionica zbrinjavanja analnih fistula, St Mark's hospital, London, Ujedinjeno Kraljevstvo, 05/2016.

Istraživačke vještine i kompetencije:

- Prostorna omika za profiliranje heterogenosti kolorektalnog karcinoma, identifikaciju biomarkera, karakterizaciju mikrobiote i translaciju u personalizirani terapijski pristup; 2024. – danas – član istraživačkog tima.
- Translacijska istraživanja u području gastroenterologije na preostalom kirurškom materijalu; 2021. – danas – suradnik na projektu.
- Translacijska istraživanja kolorektalnog karcinoma na preostalom kirurškom materijalu; 2021. – 2023. – suradnik na projektu.
- Razvoj tumorskih ksenograft modela iz humanih tumora probavnog sustava te istraživanje biomarkera bolesti i validacija bioloških meta za razvoj novih onkoloških lijekova; 2017. – 2020. – suradnik na projektu.
- Učinak liberalne i restriktivne primjene intravenskih tekućina na endotelni glikokaliks u operiranih bolesnika s kolorektalnim karcinomom; 2016. – suradnik na projektu.

Znanstveni rad iz područja teme doktorata:

- **Karlović D**, Kršul D, Fučkar Čupić D, Zelić M. Autologous skin graft intersphincteric implantation in anal fistula treatment (ASGIIFT) – A novel surgical technique in the treatment of complex transsphincteric anal fistulas. *Colorectal Dis.* 2026;28:e70407. <https://doi.org/10.1111/codi.70407>
- **Karlović D**, Klarica L, Kršul D, Simičić N, Zelić M. ASGIIFT (Autologous Skin Graft Intersphincteric Implantation in anal Fistula Treatment): Additional step in LIFT procedure for complex transsphincteric anal fistula - A video vignette. *Colorectal Dis.* 2025 Oct;27(10):e70272. doi: 10.1111/codi.70272. PMID: 41063491.
- **Karlović D**, Kršul D, Bačić Đ, Zelić M. Video-assisted anal fistula treatment in combination with ligation of the intersphincteric fistula tract in the treatment of complex transsphincteric fistulas—A video vignette. *Colorectal Disease.* 2020;22(9):1204-1201
- Zelić M, **Karlović D**, Kršul D, Bačić Đ, Warusavitarne J. Video-assisted anal fistula treatment (VAAFT) for treatment of complex cryptoglandular anal fistulas with 2 years follow up period—Our experience. *Journal of Laparoendoscopic & Advanced Surgical Techniques. Part A.* 2020;30(12):13

Ostali izvorni znanstveni radovi (najistaknutiji):

- Kršul D, **Karlović D**, Jerković A, Zelić M. Endoscopic pilonidal sinus treatment: tutorial with tips and tricks - a video vignette. *Colorectal Dis.* 2024 Apr;26(4):824-825. doi: 10.1111/codi.16919. Epub 2024 Feb 25. PMID: 38403811. DOI: 10.1111/codi.16919
- Sudol-Szopińska I, Garg P, Mellgren A, Spinelli A, Breukink S, Iacobellis F, Kołodziejczak M, Ciesielski P, Jenssen C; SMART Collaborative Group; Santoro GA. Structured magnetic resonance imaging and endoanal ultrasound anal fistulas reporting template (SMART): An interdisciplinary Delphi consensus. *World J Gastrointest Surg.* 2024 Oct 27;16(10):3288-3300. doi: 10.4240/wjgs.v16.i10.3288.
- **Karlović D.**, Kršul, D., Borić, M., Quien, D., Barčot, O., Ibukić, A., Zelić, M. (2024). Smjernice za liječenje benignih bolesti anorektalne regije. *Liječnički vjesnik*, 146 (3-4), 77-90. <https://doi.org/10.26800/LV-146-3-4-1>
- **Karlović D.**; Jerković A.; Tkalčić L.; Zelić M. Sarcopenia increases morbidity and mortality rate after emergency laparotomy for colorectal cancer; December 2023; *Clinical Nutrition ESPEN* 58:572; DOI:10.1016/j.clnesp. 2023.09.430
- **D. Karlović**, D. Kršul, A. Jerković, I. Čepić, M. Zelić, Modern Approaches to the Treatment of Anal Fistulas. (2023). *South-East European Endo-Surgery Journal*, 1(2), 70-77.
- COVIDSurg Collaborative. The impact of surgical delay on resectability of colorectal cancer: An international prospective cohort study. *Colorectal Dis.* 2022 Mar 14;24(6):708–

26. doi: 10.1111/codi. 16117. Epub ahead of print. PMID: 35286766; PMCID: PMC9322431. NIHR Global Health Unit on Global Surgery;
- COVIDSurg Collaborative. Elective surgery system strengthening: development, measurement, and validation of the surgical preparedness index across 1632 hospitals in 119 countries. *Lancet*. 2022 Nov 5;400(10363):1607-1617. doi: 10.1016/S0140-6736(22)01846-3. Epub 2022 Oct 31. PMID: 36328042; PMCID: PMC9621702.
 - COVIDSurg Collaborative. Effect of COVID-19 pandemic lockdowns on planned cancer surgery for 15 tumour types in 61 countries: an international, prospective, cohort study. *Lancet Oncol*. 2021 Nov; 22(11):1507-1517. doi: 10.1016/S1470-2045(21)00493-9. Epub 2021 Oct 5. PMID: 34624250; PMCID: PMC8492020
 - Grbas H, Grebić D, Jerković A, **Karlović D**, Tomašić A-M, Rinčić Antulov M. Comparison of laparoscopic and classic appendectomy at clinical hospital center Rijeka over a ten year period. *Chirurgia*, 33 (2020), 2; 84-88 doi:10.23736/s0394-9508.19.05002-212822.
 - **Karlović D.**, Marinović M., Štiglic D., Gržalja N., Jerković A., Kos M., Bakota B. (2015). Surgical treatment of lower leg avulsion injuries, *Acta medica Croatica*, 69 (Suplement 1), 57-57. Preuzeto s <https://hrcak.srce.hr/148110>

Objavljena poglavlja u knjigama:

- **Karlović D**, Kršul D, Jerković A, Bačić Đ, Zelić M. Anal Fistula: Contemporary View of Complex Problem [Internet]. *Benign Anorectal Disorders - An Update*. IntechOpen; 2023. Available from: <http://dx.doi.org/10.5772/intechopen.102752>
- Kršul D, **Karlović D**, Bačić Đ, Zelić M. Sphincter Preserving Techniques in Anal Fistula Treatment [Internet]. *Current Topics in Colorectal Surgery*. IntechOpen; 2023. Available from: <http://dx.doi.org/10.5772/intechopen.99547>
- **Karlović D**, Klarica L, Kršul D, Simičić N, Jerković A, Milotić M, et al. Fecal Incontinence: How to Approach and Treat? [Internet]. *Diseases of the Rectum and Anus - A Concise Guide*. IntechOpen; 2025. Available from: <http://dx.doi.org/10.5772/intechopen.1009657>

Brojna znanstvena i kongresna priopćenja (najistaknutija):

- **Karlović D.** „Management of abdominal injury in University hospital Rijeka“, 10. kongres Hrvatskog Društva za digestivnu kirurgiju KBC-a Rijeka, Svibanj, 2015., Opatija, Hrvatska
- **Karlović D.** „Video assisted anal fistula treatment (VAAFT): sphincter preserving technique in treatment of anal fistulas – initial results“, 12th Scientific and Annual Meeting of the European Society of Coloproctology (ESCP), Rujan, 2017., Berlin, Njemačka, (poster prezentacija)

- **Karlović D.** "Endoscopic treatment of complex anal fistulas (VAAFT) in combination with other sphincter preserving techniques - results", 12. ISPP kongres (International Society of Pelvi Perineology), Rujan, 2019., Treviso, Italija
- **Karlović D.** „Treatment of complex anal fistulas with sphincter preserving techniques (VAAFT, RAF, LIFT)“, 14. kongres Hrvatskog društva za digestivnu kirurgiju sa međunarodnim sudjelovanjem, Lipanj, 2021. Opatija, Hrvatska
- **Karlović D.** „Possible methods for internal fistula opening closure, case descriptions“, Anal Fistula Workshop organised by AESBH, Studeni, 2021., Doboj, Bosna i Hercegovina
- **Karlović D.** „VAAFT (video assisted anal fistula treatment) for complex perianal fistulas“, 15. kongres Slovenskog društva za endoskopsku kirurgiju, Svibanj, 2022., Bled, Slovenija
- **Karlović D.** „Sphincter preserving techniques in treatment of complex anal fistulas – our experience after 477 operations in 6 year period“, ESCP, Rujan, 2022., Dublin, Irska (poster prezentacija)
- **Karlović D.** „VAAFT for complex anal fistula“, 2nd AESBH (The Association of Endoscopic Surgeons of Bosnia and Herzegovina), Rujan 2022., Sarajevo, Bosna i Hercegovina
- **Karlović D.** „2- Sphincter preserving endoscopic approach in the treatment of complex anal fistulas- VAAFT -our 5-year experience“, ARCE 2022 – 11. nacionalni kongres Rumunjskog društva za endoskopsku kirurgiju, Rujan 2022., Timisoara
- **Karlović D.** „Anal fistula-which operative technique should be chosen?“, 15. kongres Hrvatskog društva za digestivnu kirurgiju sa međunarodnim sudjelovanjem, Svibanj, 2023., Opatija, Hrvatska
- **Karlović D.** „Pelvic Trauma – how to deal with the difficult situations“, 19. kongres ESCP društva, Rujan, 2024, Solun, Grčka
- **Karlović D.** „Autologous Skin Graft Intersphincteric Implantation in anal Fistula Treatment (ASGIIFT) and Subcutaneous Flap Implantation for anal Fistula Treatment (SFIFT) – a novel surgical techniques in the treatment of anal fistulas“, 20. kongres ESCP društva, Rujan, 2025. Pariz, Francuska

Članstva

HDDK – Hrvatsko društvo za digestivnu kirurgiju, HLZ – Hrvatski liječnički zbor, HLK – Hrvatska liječnička komora, ESCP – European society of coloproctology („*National representative for Croatia*“), HDEK – Hrvatsko društvo za endoskopsku kirurgiju

Organizacijske vještine i kompetencije

- Aktivno sudjelovanje u organizaciji i radu kongresa i simpozija HDDK-a.